

# Особенности восстановления амнестической афазии в сочетании с буквенной агнозией и алексией

Е.С. Бердникович, Н.В. Шахпаронова, А.С. Кадыков, Е.М. Кашина, М.В. Кротенкова, А.В. Белопасова

ФГБУ «Научный центр неврологии» РАМН (Москва)

*У лиц, перенесших инсульт, вторым по значимости (после двигательных расстройств) дефектом являются речевые нарушения. По данным регистра инсульта Научного центра неврологии РАМН, в остром периоде инсульта афазии наблюдаются в 36,9% случаев, дизартрия – в 13%. В статье представлен клинический пример синдрома амнестической афазии в сочетании с буквенной агнозией и алексией, рассматриваются приоритетные методы и приемы коррекционного воздействия, направленного на восстановление нарушенных функций при данной сравнительно редкой форме речевых расстройств. На фоне проводимого медикаментозного лечения и ежедневных логопедических занятий по индивидуальной программе удалось добиться отчетливых успехов в преодолении предметной и буквенной агнозии, формировании образа буквы.*

**Ключевые слова:** амнестическая афазия, буквенная агнозия, оптическая алексия, реабилитация

**У** больных, перенесших нарушение мозгового кровообращения, наряду с развитием двигательных, чувствительных, координаторных нарушений в 35,9% случаев наблюдаются речевые расстройства [1, 5]. В большинстве случаев (47–50%) развивается сенсомоторная афазия, «чистые» формы афазии после инсульта наблюдаются редко.

Амнестическая (номинативная) афазия, по данным разных авторов, составляет 4,2–7,5% от всех афазий и возникает при нарушении мозгового кровообращения в бассейне левой задней мозговой артерии или в зоне смежного кровоснабжения [2, 3, 6]. Амнестическая афазия характеризуется нарушением номинативной функции речи – трудностью называния предметов. При этом подсказка первого слога обычно помогает вспомнить нужное слово [3, 4]. Забытые названия предметов больной в процессе разговора стремится заменить описанием их предназначения. Например, слово «карандаш» заменяется высказыванием «ну это... то, чем пишу». При этом речь прерывается паузами, характерны затруднения в подборе слов, замена одних слов и фраз на другие (иносказания). Понимание речи в таких случаях не нарушено. Чтение вслух и письмо под диктовку возможны. Спонтанное письмо расстроено в соответствии с основным дефектом экспрессивной речи, которая содержит мало существенных и много глаголов. Амнестическая афазия наблюдается при поражении нижних и задних отделов теменно-височной области доминантного полушария (поля 37 и 40 Бродмана).

Механизм возникновения амнестической афазии до настоящего времени окончательно не ясен.

Профессор Е.К. Сепп считал, что поле 37 является местом фиксации сочетания зрительных и слуховых раздражителей, поэтому при его поражении наблюдается разобщение зрительного образа слова с его речевым эквивалентом. Есть также мнение, что очаг поражения при амнестической афазии распространяется на глубинные структуры

височной доли, в результате чего прерываются связи указанной зоны коры с областью гиппокампа, ответственной за запоминание и память. По мнению А.Р. Лурия [3], амнестическая афазия является следствием нарушения выбора слов, всплывающих в сознании больного. Амнестическая афазия нередко сочетается с оптической агнозией. Она может возникать при инфаркте мозга в бассейне левой задней мозговой артерии, при опухоли, травме, энцефалите, болезни Альцгеймера. При распространении очага поражения на затылочные отделы доминантного полушария могут возникать специфические расстройства в виде зрительных агнозий. В 1891 г. З. Фрейд предложил термин «зрительная агнозия».

Большинство авторов выделяют 6 форм нарушения зрительного гнозиса [7–9].

**Предметная агнозия** возникает при поражении нижней части вторичных зон затылочной коры левого полушария. При этом нарушении больной может описать все признаки предмета, но не понимает смысл изображения в целом, не узнает предмет.

**Лицевая агнозия** (прозопагнозия) возникает при поражении нижних отделов вторичных зон затылочной коры правого полушария. При этом больные не могут различать человеческие лица или их фотографии.

**Оптико-пространственная агнозия** характерна для поражения верхних отделов вторичных зон затылочной коры и сопровождается нарушением ориентировки в пространственных признаках окружающей среды и изображений объектов.

**Симультанная агнозия** характеризуется сужением объема зрительного восприятия, больной не может одновременно воспринимать два предмета, воспринимает только отдельные фрагменты изображения.

**Цветовая агнозия** проявляется в том, что больные различают цвета, но не говорят, в какой цвет окрашены предметы. Это связано с трудностями категоризации цветов, с образованием определенных цветовых групп. Для всех форм зрительных агнозий характерна относительная сохранность элементарных зрительных функций (остроты зрения, цветоощущения, поля зрения), но при этом нарушен гностический уровень работы зрительной системы. Изучением зрительных агнозий успешно занимались О. Зангвилл, Е.П. Кок, А.Р. Лурия, Г.Л. Тойбер и др.

**Буквенная агнозия** занимает особое место среди всех видов агнозий. Возникает при поражении нижних отделов вторичных зон затылочной коры левого полушария (поля 18, 19 по Бродману), на границе затылочной и височной коры (у правой). Буквы не могут быть прочитаны, поскольку воспринимаются как рисунки, без понимания их смысла. Смешиваются буквы, близкие по написанию, возникают трудности при переходе от одного шрифта к другому. Больные могут правильно копировать буквы, но не могут их узнать и назвать, в результате распадается навык чтения (возникает первичная или оптическая алексия). Иногда больной может прочитать слово, обводя крупно написанные буквы пальцем. Сохранно узнавание букв на слух.

**Алексия** — приобретенное расстройство чтения. При алексии без аграфии очаг поражения находится в коре медиальной части затылочной доли и в валике мозолистого тела. Алексия при поражении этой зоны головного мозга обычно сопровождается правосторонней гемианопсией и цветовой агнозией. Подобное нарушение чтения встречается изолированно от других нарушений высших зрительных функций, что и дает основание выделить этот дефект в самостоятельную форму агнозии.

В клинической практике синдром зрительной агнозии встречается довольно редко.

В качестве иллюстрации редкого случая сочетания амнестической афазии и буквенной агнозии приводим одно из наших недавних наблюдений данного синдрома.

В июне 2010 г. в III неврологическом отделении Научного центра неврологии РАМН проходила курс реабилитации *больная Д.*, 60 лет. При поступлении предъявляла *жалобы* на нарушение речи (невозможность вспомнить название предметов), чтения (неузнавание букв, невозможность составить из букв слоги, слова), ограничение правых полей зрения.

Из анамнеза заболевания известно, что в течение многих лет страдает гипертонической болезнью с повышением артериального давления (АД) до 230/100 мм рт. ст. (при рабочем АД 130/80 мм рт. ст.), регулярно не лечилась. Заболела остро 12.01.2010, когда на фоне головной боли отметила нарушение речи, зрения, неловкость в правых конечностях. Вызвала бригаду скорой медицинской помощи, при измерении АД — 230/100 мм рт. ст., была доставлена в ГКБ № 33 с диагнозом: острое нарушение мозгового кровообращения в бассейне левой задней мозговой артерии на фоне гипертонической болезни.

*В неврологическом статусе* при поступлении: правосторонняя гемианопсия, сенсорная афазия, легкий правосторонний гемипарез, анизорефлексия (справа рефлексы выше, чем слева), правосторонняя гемигипестезия. В стационаре

впервые выявлен сахарный диабет 2-го типа. *При МРТ головного мозга:* в левых височной и затылочной долях выявлена обширная зона, характерная для ишемического инсульта.

Проводилась гипотензивная, сахароснижающая, вазоактивная, дезагрегантная и нейротрофическая терапия, на фоне которой отмечена положительная динамика в виде нормализации АД, улучшения понимания речи окружающих, объем движений и сила в правых конечностях восстановились полностью.

После выписки из стационара пациентка обратила внимание на нарушение чтения (не могла читать, т.к. не узнавала буквы) и узнавания некоторых бытовых предметов.

С 29.03.2010 по 13.05.2010 находилась на лечении в Центре патологии речи и нейрореабилитации. В неврологическом статусе было выявлено: амнестическая афазия, буквенная агнозия, оптико-пространственная апрактоагнозия, зрительно-предметная агнозия, нарушение нейродинамического компонента психической деятельности; правосторонняя гемианопсия; анизорефлексия (справа рефлексы выше, чем слева). Проведен курс индивидуальных и групповых логопедических занятий, медикаментозной терапии (гипотензивная, дезагреганты, вазоактивные, нейротрофические, сахароснижающие препараты), на фоне которых отмечалась положительная динамика восстановления речи:

- восстановился оптический образ различных бытовых предметов;
- уменьшилась степень выраженности амнестической афазии (многие номинации стала вводить в речь);
- от побуквенного прочтения слова перешла к послоговому.

Поступает для проведения курса лечения.

При поступлении в Научный центр неврологии РАМН: общее состояние удовлетворительное. В легких дыхание везикулярное. Границы сердца расширены влево. Тоны сердца ясные, акцент II тона на аорте. АД 120/80 мм рт. ст., частота сердечных сокращений 78 в 1 мин, ритм правильный. Живот мягкий, безболезненный.

*Неврологический статус:* контактна, ориентирована в месте и времени. Критика к своему состоянию сохранена. Эмоционально лабильна. Амнестическая афазия средней степени выраженности. Буквенная агнозия. Алексия. Глазные щели, зрачки D=S, движение глазных яблок в полном объеме, конвергенция ослаблена. Ограничение правых полей зрения (правосторонняя гемианопсия). Сглажена левая носогубная складка (с детства). Нистагма нет. При глотании не поперхивается. Язык по средней линии. Объем движений и сила в конечностях достаточные. Мышечный тонус не изменен. Сухожильные рефлексы выше справа. Патологических рефлексов нет. Координаторные пробы выполняет с дискоординацией справа. В пробе Ромберга неустойчива. Походка без заметных нарушений. Правосторонняя гемигипестезия, нарушения чувствительности больше выражены в ноге.

*Данные дополнительных методов исследования.*

*ЭКГ:* ритм синусовый, 65 ударов в 1 мин. Отклонение электрической оси сердца влево.

**Эхокардиография:** увеличение размеров левого предсердия. Выраженная концентрическая гипертрофия миокарда левого желудочка. Нарушение диастолической функции левого желудочка. Кальциноз митрального клапана I степени. Уплотнение створок аортального клапана.

Признаки атеросклероза восходящего отдела аорты.

**В общем анализе крови, общем анализе мочи, биохимическом анализе крови** отклонений от нормальных значений не выявлено.

**Сахарная кривая:** в 9 ч – 5,8 ммоль/л, в 11 ч – 8,1 ммоль/л.

**Гликозилированный гемоглобин** – 5,7 г/л.

**Коагулограмма:** фибриноген – 2,166 г/л, гематокрит – 39%, протромбиновое время – 11,2 с, протромбиновый индекс – 109%, МНО – 0,930; АЧТВ – 23,6 с, Б фибриноген +, этаноловый тест отрицательный, D димеры – менее 0,5 мкг/мл.

**Консультация нейроофтальмолога:** миопия средней степени. Начальная катаракта обоих глаз. Диабетическая ангиопатия сетчатки. Правосторонняя гомонимная гемианопсия.

**Дуплексное сканирование магистральных артерий головы:** справа – стеноз до 30% в области бифуркации и в устье внутренней сонной артерии. Плотный S-образный изгиб внутренней сонной артерии. Нельзя исключить наличие гемодинамически незначимой атеросклеротической бляшки в устье позвоночной артерии. S-образный изгиб артерии в сегменте V1, непрямолинейность хода в сегменте V2 позвоночной артерии. C-образный изгиб подключичной артерии. Слева – стеноз в области бифуркации общей сон-

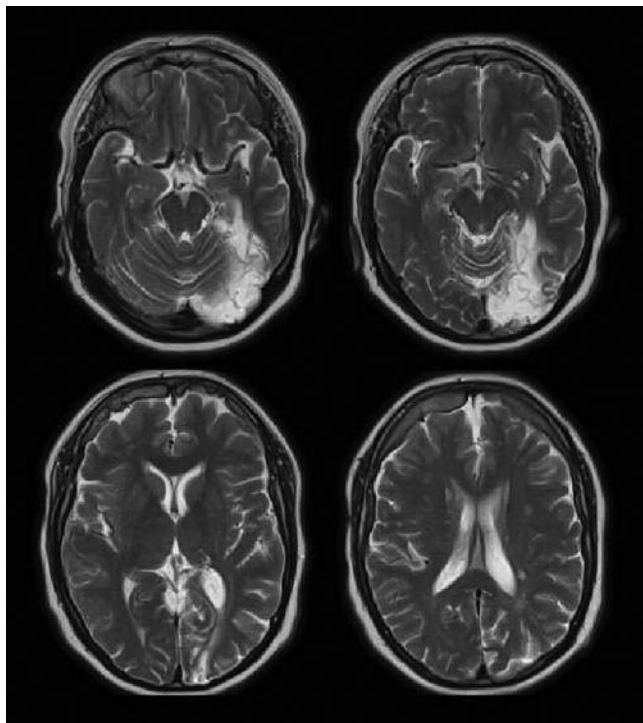


рис. 1: МРТ головного мозга, T2-взвешенные изображения, аксиальная проекция.

ной артерии 20%. S-образный изгиб внутренней сонной артерии. S-образный изгиб в сегменте V1 и непрямолинейность хода в сегменте V2 позвоночной артерии.

**Транскраниальное дуплексное сканирование** не проводилось из-за отсутствия ультразвукового окна.

**МРТ головного мозга:** в левом полушарии большого мозга в медиобазальных отделах затылочной доли с вовлечением парагиппокампальной извилины определяется зона с четкими неровными контурами повышенной интенсивности МР сигнала в режиме T2, пониженной с участками повышенной интенсивности в T1. Кроме того, в белом веществе полушарий большого мозга определяются немногочисленные очаги размером до 0,3 см повышенной интенсивности сигнала в режиме T2 (рис. 1). Заключение: МРТ данные соответствуют постинфарктным изменениям в левом полушарии большого мозга; сосудистым очагам в обоих полушариях большого мозга.

**Заключение психолога:** больная контактна, ориентирована в месте и времени. В ходе исследования выявлены значительные трудности амнестического характера в собственной речи, проявляющиеся увеличением латентного периода называния, а также описанием функциональных признаков при поиске слова. Спонтанная речь фразовая, развернутая, представлена предложениями различных синтаксических моделей. Темп речи замедленный. Больная испытывает значительные трудности при назывании простых предметов. Контекстные подсказки помогают, повторная речь не нарушена. Составление фразы по сюжетной картинке соответствует возможностям устной речи, в которой достаточно часто встречаются вербальные парафазии. Понимание ситуативной и внеситуативной речи не нарушено. Фонематический слух первично не изменен. Доступно выполнение простых устных инструкций, многочленных – затруднено. В слухоречевой памяти наблюдается сужение объема восприятия и воспроизведения непосредственной и отсроченной информации, продуктивность воспроизведения при запоминании слов снижена. Чтение носит аналитический послоговый характер, пересказ прочитанного затруднен, но переносный смысл рассказа передает верно. Выявлены элементы буквенной агнозии, проявляющиеся трудностью узнавания отдельных букв, значительными трудностями чтения. Написание отдельных букв (сходных по очертанию) затруднено, как отмечает больная: «Я буквы учусь писать заново». Произвольное самостоятельное письмо представляет собой высокоавтоматизированный акт, но прочтение только что написанного возможно, как говорит сама больная: «Пока я помню, что написала». Таким образом, у больной выявлена амнестическая афазия средней степени тяжести, буквенная агнозия, дислексия.

За время нахождения в отделении больная занималась с логопедом-афазиологом и получала гипотензивную (амлодипин, эгилок), вазоактивную (кавинтон), нейротрофическую (цераксон внутривенно), антиоксидантную (мексидол внутримышечно), сахароснижающую (диабетон МВ, сиофор), дезагрегантную (кардиАСК) терапию, витаминотерапию (комбилипен внутримышечно).

С целью восстановления оптических образов букв логопед использовал кинестатические ощущения (метод использования объемных букв), моторный двигательный образ буквы («письмо буквы рукой в воздухе, на столе) в сочета-

нии с методом проговаривания. Важнейшей задачей являлось восстановление обобщенного восприятия букв.

Работа с больной начиналась с восстановления способности узнавать буквы, отличные друг от друга по своему оптическому рисунку (А–В, П–О).

Следующим этапом работы были упражнения, направленные на узнавание, выделение и запоминание букв, близких по своей структуре (К–В, Ж–К, С–О). Параллельно использовались также следующие методы:

- 1) конструкции и реконструкции буквы для восстановления обобщенного образа буквенного знака;
- 2) сопоставления печатных и рукописных букв;
- 3) семантический (смысловой);
- 4) идеограммный;
- 5) слуховой метод актуализации образа буквы.

Использование приведенных методов в работе с больной создало основу для актуализации зрительного образа буквы.

На фоне проводимой терапии гемодинамика оставалась стабильной, отмечено значительное улучшение речи в виде уменьшения латентного периода при назывании предметов, улучшилось чтение (увеличилась его скорость, может прочесть слово и короткое предложение). Пересказ прочитанного стал более развернутым, без запинаний и поиска нужных слов.

В данном наблюдении у пациентки в остром периоде нарушения мозгового кровообращения имела место сенсорная афазия, синдром которой выражался в нарушении понимания обращенной речи, нарушении собственной экспрессивной речи, нарушении фонематического слуха, письма и чтения как функции. В последующем первичный синдром речевых нарушений у данной больной трансформировался в амнестическую афазию в сочетании с нарушением зрительного гнозиса в виде предметной, оптико-пространственной и буквенной агнозий.

В клинической практике данное сочетание встречается довольно редко.

На заключительном этапе восстановительного обучения акцент был сделан на закреплении оптического образа рукописной и печатной буквы. Буквы рассматривались не изолированно, а внутри слова, что требовало от больной более тонкого оптического анализа при письме и чтении. Здесь нами применялся метод вербального анализа при сравнении оптически сходных букв. Большое значение на этой стадии уделялось написанию отдельных букв и простых по слоговой структурности слов с опорой на мотор-

ный двигательный образ («письмо букв и слов в воздухе рукой, а также письмо с закрытыми глазами»).

В дальнейшем на фоне проводимого лечения и, прежде всего, психолого-логопедических занятий, направленных на восстановление оптического образа объектов, сравнительный анализ зрительного образа предметов одного класса, выделение их существенных функциональных и качественных признаков, явления предметной агнозии регрессировали.

Проявления буквенной агнозии устранялись более медленно, несмотря на проводимые реабилитационные мероприятия. Это оказывало влияние на темп восстановления чтения, которое сохраняло послоговый характер. Письмо под диктовку также составляло для больной определенные трудности и в значительной мере носило аналитический характер. Написание букв печатным шрифтом было затруднено, что может быть обусловлено наличием у пациентки правосторонней гомонимной гемианопсии, а также тем, что письмо печатными буквами не является автоматизированным действием. Вместе с тем больной оказалось доступным произвольное письмо как высокоавтоматизированный акт. Больная могла самостоятельно написать сложную фразу прописными буквами (на пример: «Я буду глубоко благодарна, если вы сможете справиться мне с моими трудностями»), но не могла прочесть ее по истечении некоторого времени.

Описанные выше симптомы возникли в результате нарушения мозгового кровообращения в бассейне левой задней мозговой артерии с образованием обширного очага ишемии, который охватывает медиобазальные отделы затылочной доли и вовлекает парагиппокампальную извилину височной доли (соответствует цитоархитектоническим полям 17, 18, 19, 37 и 39 по Бродману). В результате такого повреждения прерываются связи височной доли с областью гиппокампа, что и ведет к развитию нарушений памяти и амнестической афазии.

По данным литературы, при распространении очага на затылочную долю с поражением вторичных зрительных полей амнестическая афазия нередко сочетается с оптической агнозией и нарушением письма [6–9], что имеет место и в нашем наблюдении. Таким образом, представленный клинический случай интересен сочетанием синдрома амнестической афазии, буквенной агнозии и алексии, имеющим под собой четкую морфологическую основу, подтвержденную данными МРТ головного мозга.

Для дальнейшего улучшения когнитивных функций данной больной необходимо продолжение курсов нейротрофической и нейропротекторной терапии, а также продолжение длительных психолого-логопедических занятий.

## Список литературы

1. *Кадыков А.С.* Реабилитация после инсульта. М.: МЕДпресс-информ, 2003.
2. Клиническая психология (под ред. Б.Д. Карвасарского). СПб., 2004.
3. *Лурия А.Р.* Высшие корковые функции человека. М.: Медицина, 1962.
4. *Репина Н.В., Воронцов Д.В., Юматова И.И. и др.* Основы клинической психологии. М.: Медицина, 2003.
5. *Рябова В.С.* Отдаленные последствия инсульта по данным регистра. Журнал неврол. и психиатрии им. С.С. Корсакова 1986; 4: 532–536.
6. *Тонконогий И.М., Пуантре А.* Клиническая нейропсихология. СПб., 2007.
7. *Biran I., Coslett H.B.* Visual agnosia. *Curr. Neurol. Neurosci. Reports.* 2003; 3: 508–512.
8. *Case Studies in the Neuropsychology of Vision* (ed. by G.W. Humphreys). London, 1999: 225–230.
9. *Farah J.M.* Visual agnosia. Massachusetts, 2004.

## A course of speech restoration in amnesic aphasia with literal agnosia and alexia

E.S. Berdnikovich, N.V. Shakhparonova, A.S. Kadykov, E.M. Kashina, M.V. Krotenkova, A.V. Belopasova

*Research Center of Neurology, Russian Academy of Medical Sciences (Moscow)*

**Key words:** amnesic aphasia, literal agnosia, optic alexia, rehabilitation

Speech problems are the second most significant defect (after movement disorders) in patients suffering from stroke. According to stroke registry data from Research Center of Neurology RAMS, in the acute phase of stroke aphasia occurs in 36.9% of cases, and dysarthria in 13%. In this paper, a clinical example of amnesic aphasia syndrome with literal agnosia and

alexia is presented, and foreground methods of correction directed to restoration of abnormal functions in this relatively rare form of speech disorders are discussed. Following medication therapy and daily logopedic training with the use of an adequate personal program, the patient clearly succeeded in alleviating the literal agnosia and forming the letter image.

**Контактный адрес:** Бердникович Елена Семеновна – асп., логопед III неврол. отд. ФГБУ «Научный центр неврологии» РАМН. 125367 Москва, Волоколамское ш., д. 80; e-mail: berdnickovitch.elena@yandex.ru;

Шахпаронова Н.В. – вед. науч. сотр. III неврол. отд. ФГБУ «НЦН» РАМН;

Белопасова А.В. – асп. III неврол. отд. ФГБУ «НЦН» РАМН;

Кадыков А.С. – зав. III неврол. отд. ФГБУ «НЦН» РАМН;

Кашина Е.М. – вед. науч. сотр. III неврол. отд. ФГБУ «НЦН» РАМН;

Кротенкова М.В. – зав. отд. лучевой диагностики ФГБУ «НЦН» РАМН.