

Тромбозы церебральных венозных синусов

М.В. Глебов, М.Ю. Максимова, М.А. Домашенко, В.В. Брюхов

Научный центр неврологии РАМН (Москва)

Нарушения венозного кровообращения в головном мозге остаются состояниями, вызывающими трудности при диагностике и лечении в силу своей небольшой распространенности и отсутствия патогномичной симптоматики. К тому же, в настоящее время ощущается недостаток литературных данных, посвященных этой проблеме. В статье затрагиваются важные вопросы эпидемиологии, клиники, методов инструментальной диагностики, а также лечения и профилактики данных состояний.

Ключевые слова: церебральные венозные синусы, тромбоз, диагностические критерии, лечение

Нарушения венозного кровообращения в головном мозге, или тромбозы церебральных венозных синусов (ТЦВС) вызывают трудности при диагностике и лечении в связи с небольшой распространенностью и отсутствием характерной симптоматики. Кроме того, в настоящее время недостаточно данных, посвященных этой проблеме. Единственным крупным исследованием, направленным на изучение ТЦВС, является завершённое в 2004 г. International Study on Cerebral Vein and Dural Sinus Thrombosis (ISCVT), охватившее 624 пациента в 89 центрах Европы [10].

В настоящее время не существует точной статистики встречаемости ТЦВС, однако, по данным ISCVT, она ежегодно составляет три-четыре случая на 1 млн у взрослых и до семи случаев на 1 млн — у детей. Смертность при данном заболевании составляет от 5 до 30%, в процессе более чем двухлетнего наблюдения зафиксирован соответствующий показатель 8,3%. В то же время, более чем у 90% пациентов прогноз был благоприятным.

Наиболее часто ТЦВС возникает у пациентов молодого и среднего возраста, большинство из которых — женщины 20–35 лет [10]. В отличие от артериальных тромбозов, такие модифицируемые факторы риска, как курение, артериальная гипертензия, диабет, погрешности в диете, не имеют существенного значения для возникновения ТЦВС, здесь на первый план выходят риски, так или иначе связанные с реологическими свойствами крови и состоянием сосудистой стенки [17]. Основными факторами риска развития ТЦВС в популяции в целом являются инфекционно-воспалительные процессы (отиты, мастоидиты, синуситы, септические состояния) и неинфекционные причины, к которым относятся:

- применение оральных гормональных контрацептивов — у 85% пациенток;
- тромбофилические состояния — у 34%, среди них чаще всего встречается мутация фактора Лейдена — у 10–25%;
- мутация в гене протромбина (*G20210A*) — у 10–25%;
- антифосфолипидный синдром — у 7–10%;
- дефицит протеинов С и S — у 3–5%;
- гипергомоцистеинемия — у 4,5%.

Реже к синус-тромбозам приводят такие факторы и патологические состояния, как черепно-мозговая травма, опухоли центральной нервной системы, другие злокачественные новообразования органов и тканей, хирургические вмешательства в области головы и шеи, установка центральных венозных катетеров, люмбальная пункция и т. д. При этом в 15% случаев причина развития синус-тромбоза остается неустановленной [4, 12, 18, 22].

Анатомия и патогенез

В развитии тромбозов церебральных вен и синусов важную роль играют анатомические особенности строения венозной системы головного мозга. В отличие от артерий и периферических вен, церебральные вены лишены мышечной стенки и клапанного аппарата. На поверхности мозга они располагаются в субарахноидальном пространстве и окружены цереброспинальной жидкостью. Проходя через паутинную и твердую мозговую оболочки, церебральные вены впадают в венозные синусы головного мозга.

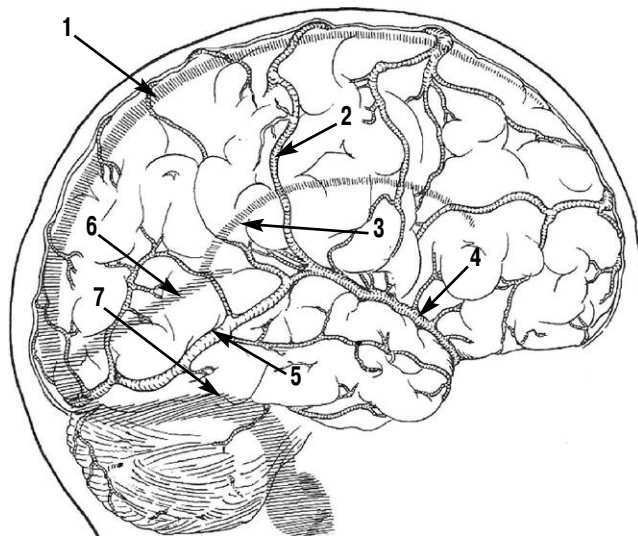


рис. 1: Схематическое изображение церебральной венозной системы [15, 16]: 1 – верхний сагиттальный синус, 2 – вена Тролара, 3 – нижний сагиттальный синус, 4 – поверхностная средняя мозговая вена, 5 – вена Лаббе, 6 – прямой синус, 7 – поперечный синус

Церебральная венозная система делится на поверхностную и глубокую. Поверхностная система представлена верхним сагиттальным синусом и корковыми венами, которые собирают венозную кровь с поверхности обоих полушарий большого мозга. К глубокой венозной системе относятся прямая, нижний сагиттальный, латеральные, поперечные, сигмовидные синусы, а также впадающие в них глубокие корковые вены мозга. Кровь из поверхностной и глубокой венозных систем оттекает во внутренние яремные вены. Поверхностные корковые вены соединены между собой венами Тролара и Лаббе. Таким образом, кровь с верхнелатеральной поверхности полушарий большого мозга оттекает в верхний сагиттальный синус, а кровь из задненижних отделов — в поперечный синус. Глубокая венозная система заполняется из внутренних мозговых и базальных вен, формирующих вену Галена, которая впадает в прямой синус (рис. 1).

В развитии ТЦВС участвуют два механизма, определяющие симптоматику заболевания. Первый — окклюзия церебральных вен, вызывающая отек мозга и нарушения венозного кровообращения. При этом в ходе патоморфологического исследования обнаруживаются венозное полнокровие, отек, инфаркты мозга, петехиальные кровоизлияния. Позже могут развиваться гематомы. Помимо этого, возникают два вида отека мозга. Первый — цитотоксический, развивающийся вследствие ишемического повреждения нейронов, он приводит к нарушению межклеточного транспорта и некрозу ткани мозга. Второй — вазогенный, возникающий в результате повреждения гематоэнцефалического барьера и проникновения плазмы крови в межклеточное пространство.

Вторым звеном патогенеза ТЦВС является развитие внутричерепной гипертензии вследствие окклюзии крупных венозных синусов. В норме цереброспинальная жидкость транспортируется из желудочков мозга через субарахноидальное пространство на основании и конвексимальной поверхности головного мозга, адсорбируется в паутинных сплетениях и оттекает в верхний сагиттальный синус. При тромбозе ТЦВС повышается венозное давление, в результате чего нарушается абсорбция цереброспинальной жидкости, развивается внутричерепная гипертензия [18] (рис. 2). Оба этих механизма обуславливают клиническую симптоматику синус-тромбозов.

Клиника и диагностика

В отличие от артериальных тромбозов и эмболий, неврологическая симптоматика при ТЦВС чаще развивается под

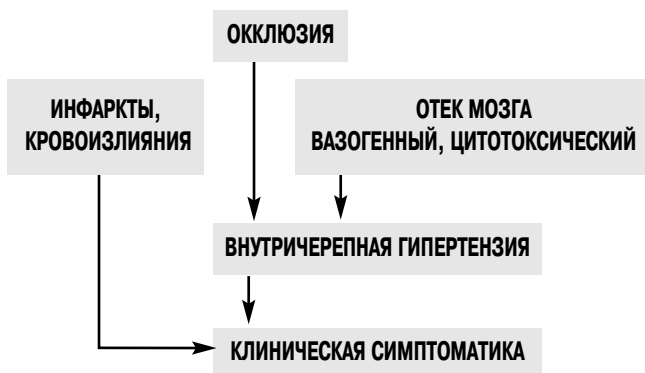


рис. 2: Механизмы изменения ткани мозга при венозных тромбозах

остро — в срок от нескольких дней до одного месяца (50–80% случаев), хотя может отмечаться и острое начало (20–30% случаев) [2].

Наиболее частый симптом тромбоза венозных синусов — интенсивная головная боль (92% пациентов), являющаяся отражением развития внутричерепной гипертензии. Она напоминает боль при субарахноидальных кровоизлияниях и купируется анальгетиками. Кроме того, согласно данным ISCVT и другим [6, 7, 10, 11, 13, 16, 20], выявляются следующие симптомы:

- двигательные нарушения — 42%;
- судорожный синдром — 37% (в т.ч. эпилептический статус — 13%);
- психомоторное возбуждение — 25%;
- афазия — 18%;
- зрительные нарушения — 13%;
- угнетение сознания (оглушение, стопор, кома) — 13%;
- нарушения иннервации черепных нервов — 12%;
- нарушения чувствительности — 11%;
- менингеальный синдром — 5%;
- вестибуло-мозжечковые нарушения, игнорирование — 1%.

В отдаленном периоде наиболее частые симптомы — головная боль (14%) и судорожный синдром (11%).

В связи с отсутствием патогномичных клинических симптомов заболевания, важнейшее значение при диагностике ТЦВС имеют инструментальные и лабораторные методы исследования. В последние годы совершенствование нейровизуализационных технологий открыло новые возможности для диагностики синус-тромбозов (МРТ, МР-КТ-веносинусография). Так, например, при проведении МРТ в стандартных режимах теперь можно определять признаки венозного тромбоза, выражающиеся в повышении интенсивности сигнала в режимах T1 и T2, а также, flair (T2-df) от измененного синуса (рис. 3).

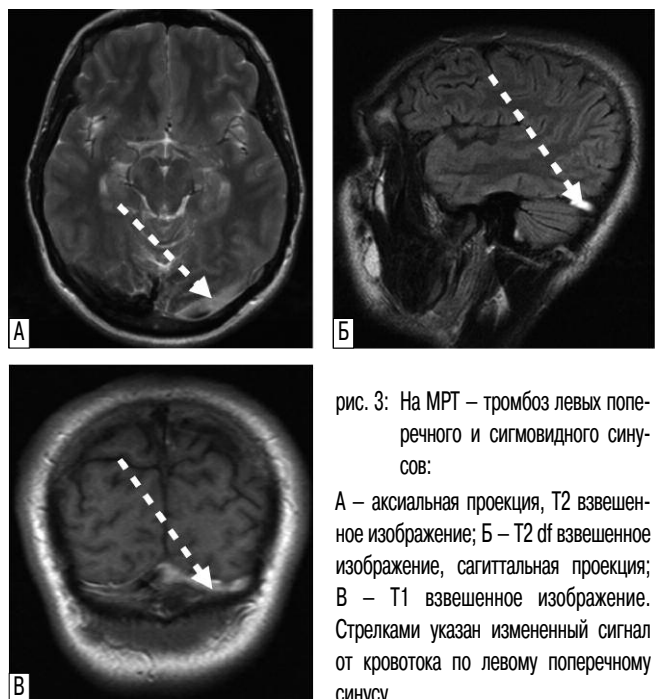


рис. 3: На МРТ — тромбоз левых поперечного и сигмовидного синусов:

А — аксиальная проекция, T2 взвешенное изображение; Б — T2 df взвешенное изображение, сагиттальная проекция; В — T1 взвешенное изображение. Стрелками указан измененный сигнал от кровотока по левому поперечному синусу

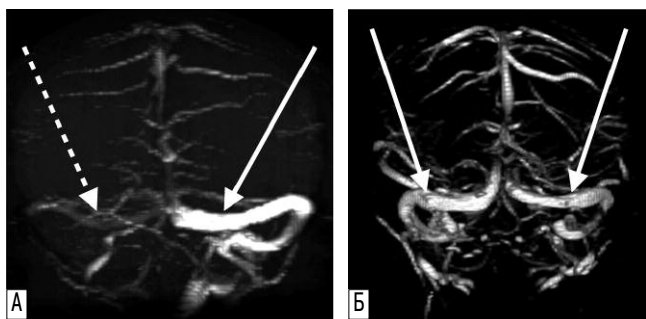
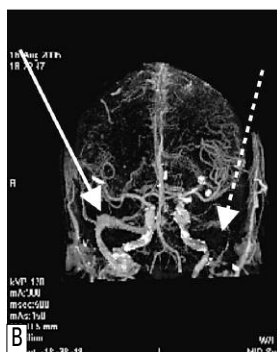


рис. 4: МР-веносинусография: снижение и компенсаторное усиление сигнала от кровотока:



А – МР-веносинусография пациента с тромбозом правого поперечного синуса, компенсаторно усилен кровоток по левому поперечному синусу (сплошная стрелка); Б – норма; В – КТ-веносинусография пациента с тромбозом левого поперечного синуса, отсутствие сигнала от кровотока по синусам указано пунктирными стрелками

При проведении МР-веносинусографии выявляется снижение сигнала от кровотока по правому поперечному синусу, а также компенсаторное усиление сигнала от кровотока по левому поперечному синусу (рис. 4).

Если после проведения МРТ- или КТ-исследования диагноз остается неясным, возможно выполнение контрастной дигитальной субтракционной ангиографии, которая позволяет выявить не только тромбоз синусов, но и редко встречающийся изолированный тромбоз кортикальных вен. Также в ходе данного исследования возможно выявление расширенных и извитых вен, что является косвенным признаком ТЦВС [8]. Вместе с тем, целесообразна тщательная оценка данных нейровизуализации для исключения ошибок в диагностике, к которым можно отнести, например, гипоплазию или врожденное отсутствие синуса [1, 2].

Лечение

Как уже указывалось, в основе развития симптоматики при ТЦВС лежит окклюзия мозговых вен и синусов, изменение ткани мозга и развитие внутричерепной гипертензии. Данное сочетание потенциально опасно и может быть ассоциировано с неблагоприятным исходом у пациентов с ТЦВС. Следовательно, необходимо проведение комплексной терапии, включающей патогенетическую терапию (реканализация синусов) и симптоматическую (борьба с внутричерепной гипертензией, инфекцией и т.д.) [5, 10].

Основной целью терапии при ТЦВС является восстановление проходимости мозговых вен и синусов. В настоящее время препаратами выбора в данной ситуации являются антикоагулянты, в частности, низкомолекулярные гепарины (НМГ). По данным исследований, применение прямых антикоагулянтов в остром периоде ТЦВС улучшает исход и уменьшает риск смерти и инвалидизации [7]. Кроме того, в ходе исследования ISCVT были получены следующие данные по 80 пациентам с ТЦВС, получившим НМГ: 79% из них полностью выздоровели, у 8% — сохранялась легкая

симптоматика, у 5% — наблюдались грубые неврологические нарушения, 8% пациентов умерли [10]. Эти данные свидетельствуют об эффективности и безопасности применения НМГ в остром периоде ТЦВС.

В случае развития септического синус-тромбоза должна проводиться антибактериальная терапия с использованием антибиотиков широкого спектра действия, таких как цефалоспорины (цефтриаксон, 2 г в сутки внутривенно), меропенем, цефтазидин (до 6 г в сутки внутривенно), ванкомицин (до 2 г в сутки внутривенно). При этом нет единой точки зрения о целесообразности и безопасности антикоагулянтной терапии, хотя большинство авторов придерживаются тактики ведения таких пациентов при помощи НМГ [15].

По окончании острого периода ТЦВС рекомендовано назначение не прямых оральных антикоагулянтов (синкумар, варфарин) в дозе, при которой значения международного нормализованного отношения (МНО) составляют 2–3. Прямые антикоагулянты вводят пациенту до тех пор, пока МНО не достигнет целевых значений. В случае развития ТЦВС во время беременности назначения не прямых антикоагулянтов следует избегать ввиду их тератогенного потенциала и возможности проникновения через плацентарный барьер. В таких случаях рекомендовано продолжение лечения прямыми антикоагулянтами [13, 18].

В настоящее время нет исследований, четко регламентирующих длительность применения оральных антикоагулянтов. Однако, согласно рекомендациям EFNS (2006), не прямые антикоагулянты должны применяться: в течение трех месяцев при вторичном ТЦВС, развившемся при наличии так называемого транзиторного фактора риска; от шести до 12 месяцев — у пациентов с идиопатическим ТЦВС и при наличии «малых» тромбофилических состояний, таких как дефицит протеинов С и S, гетерозиготная мутация фактора Лейдена или мутации в гене протромбина (*G20210A*). Антикоагулянтная терапия в течение всей жизни рекомендуется пациентам с рецидивирующими ТЦВС, а также при диагностировании врожденных тромбофилических состояний (гомозиготная мутация фактора Лейдена, дефицит антитромбина) [9]. Кроме базисной терапии должны проводиться мероприятия по предотвращению таких осложнений, как судорожный синдром и внутричерепная гипертензия. Данные состояния требуют ведения по общим принципам (назначение антиконвульсантов, приподнятое изголовье кровати, проведение ИВЛ в режиме гипервентиляции с положительным давлением на выдохе, введение осмотических диуретиков). Эффективность кортикостероидов при отеке мозга, возникшем в результате ТЦВС, не доказана [3]. В ряде случаев, при тяжелых формах ТЦВС, осложнившихся дислокацией структур головного мозга, может быть рассмотрен вопрос о проведении декомпрессионной гемикраниотомии, являющейся жизне спасающей операцией [19, 21].

В настоящей статье приведены истории болезни трех пациентов, находившихся в разное время во 2-м неврологическом отделении НЦН РАМН с диагнозом «тромбоз церебральных синусов». Цель — продемонстрировать современные возможности диагностики и лечения нарушений венозного кровообращения.

Пациент К., 31 год, поступил в НЦН РАМН с жалобами на интенсивные диффузные головные боли «разламывающего» характера, тошноту, рвоту.

Анамнез заболевания: в течение двух недель получал лечение по поводу грыжи межпозвоночных дисков с применением больших доз глюкокортикостероидов, диуретиков. 8 февраля 2010 г. внезапно появились интенсивные головные боли, не купируемые приемом анальгетиков, тошнота, рвота, светобоязнь. Состояние было расценено как повышение внутричерепного давления, в связи с чем амбулаторно были назначены диуретики. 16 февраля 2010 г. внезапно развился генерализованный тонический судорожный припадок. Бригадой скорой помощи больной госпитализирован в клинику с диагнозом «Субарахноидальное кровоизлияние. Ушиб головного мозга», который был снят в последующем. После проведенного лечения (венотоники, глюкокортикостероиды, ноотропы) головная боль регрессировала. Однако 7 марта 2010 г. внезапно повторно возникла головная боль, тошнота, рвота. 19 марта 2010 г. пациент был госпитализирован в НЦН РАМН.

При осмотре: выраженное расширение подкожных вен на лице.

В неврологическом статусе отмечается легкая ригидность затылочных мышц. Очаговой симптоматики нет.

Лабораторные исследования. Волчаночный антикоагулянт — 1,10%, результат отрицательный. Антитела к кардиолипину IgG — 15,8 Ед/мл, результат слабо положительный (норма до 10 Ед/мл). Гомоцистеин — 16 мкмоль/л (норма до 15 мкмоль/л). Антиген к фактору фон Виллебранда — 273% (норма — до 117%). Факторы свертывания крови — без отклонения от нормальных значений. Исследование крови на тромбофилические мутации — результат отрицательный.

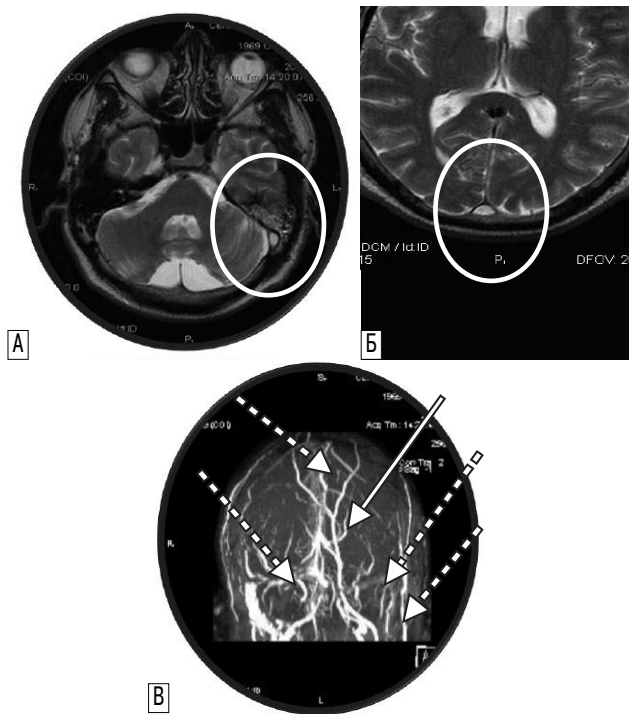


рис. 5: МРТ пациента К., А, Б — Т2-ВИ. Выявлено повышение интенсивности сигнала от кровотока по измененным венозным синусам. В — МР-веносинусография. Пунктирными стрелками отмечено отсутствие сигнала от кровотока по тромбированным венозным синусам. Сплошной стрелкой отмечен сигнал от компенсаторно усиленного коллатерального кровотока по лицевым венам

При осмотре офтальмолога выявлены признаки внутричерепной гипертензии: гиперемия и отечность дисков зрительных нервов, расширение и полнокровие вен на глазном дне.

Инструментальные методы исследования: при проведении МРТ в режиме Т2 отмечено повышение интенсивности МР-сигнала от верхнего сагиттального и левого сигмовидного синусов. При проведении МР-веносинусографии: отсутствует кровоток по обоим поперечным, верхнему сагиттальному и левому сигмовидному синусам. Обращает на себя внимание компенсаторное усиление кровотока по поверхностным церебральным и лицевым венам (рис. 5).

Диагноз: тромбоз обоих поперечных, левого сигмовидного и верхнего сагиттального синусов.

Проведено лечение: фраксипарин 0,6 мл — два раза в день подкожно в течение десяти дней с переходом на варфарин (уровень МНО — 2–3), венотоники (детралекс — внутрь, эуфиллин — внутривенно капельно), финлепсин (судорожный синдром).

Через десять дней после начала терапии отмечено улучшение самочувствия: уменьшились головные боли. При проведении МР-веносинусографии отмечена положительная динамика: восстановлен кровоток по обоим поперечным синусам.

Через четыре месяца после лечения отмечено появление кровотока по верхнему сагиттальному синусу (рис. 6). Продолжается прием антикоагулянтов.

Пациентка М., 36 лет. Поступила в НЦН РАМН с жалобами на интенсивные диффузные головные боли, пульсирующий шум справа.

Анамнез жизни: страдает мигренью без ауры. Длительное время принимала эстрогенсодержащие контрацептивы.

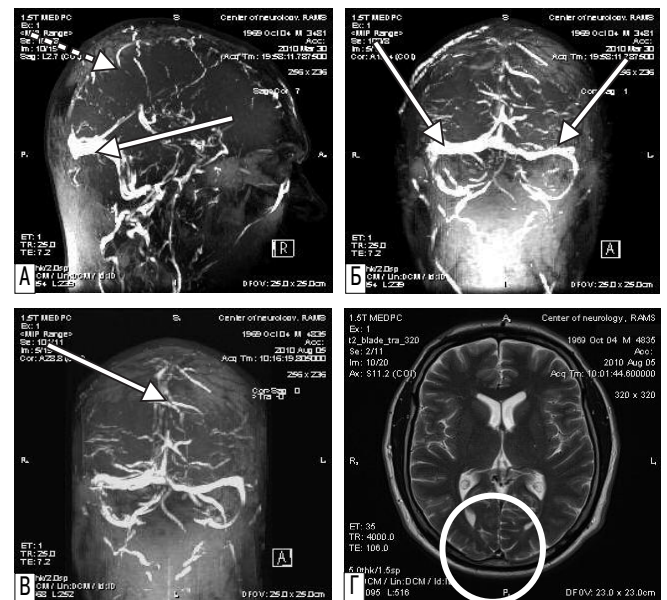


рис. 6: МРТ головного мозга и МР-веносинусография пациентки К.: А, Б — через десять дней от начала лечения; В — через четыре месяца от начала лечения

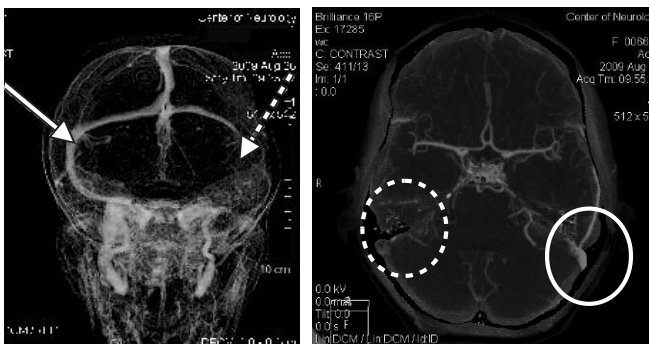


рис. 7: КТ-веносинусография пациентки М. Пунктиром показано отсутствие кровотока по правому сигмовидному синусу

Анамнез заболевания: 11 августа 2009 г. внезапно развилась интенсивная головная боль распирающего характера, большие справа, по характеру отличная от обычных мигренозных болей, анальгетиками не купировалась. Позже присоединился пульсирующий шум в правом ухе, ощущение тяжести в голове, тошнота, пошатывание при ходьбе, слабость. 21 августа 2009 г. госпитализирована в НЦН РАМН.

При осмотре: общемозговой, менингеальной и очаговой симптоматики не выявлено.

Лабораторные исследования. Волчаночный антикоагулянт — 1,15%, результат отрицательный. Антитела к кардиолипинам IgG — 30 Ед/мл (норма до 10%), через три месяца при повторном исследовании в Центре ревматологии — 10 Ед/мл, в пределах нормы. Гомоцистеин — 11 мкмоль/л (норма до 15 мкмоль/л). Коагулограмма — без особенностей. Факторы свертывания крови — без патологии. Анализ крови на тромбофилические мутации — результат отрицательный.

Инструментальные методы исследования. При проведении стандартных КТ и МРТ патологии не выявлено. При выполнении контрастной КТ-ангиографии выявлено отсутствие сигнала от кровотока по правому сигмовидному синусу (рис.7). Диагностирован тромбоз правого сигмовидного синуса.

Проведено лечение: фраксипарин 0,6 мл два раза в день подкожно с переходом на варфарин с достижением цифр МНО — 2–3 (шесть месяцев), эуфиллин, анавенол. В связи с наличием мигрени и длительным болевым синдромом были назначены анаприлин и антидепрессанты группы селективного ингибирования обратного захвата серотонина. На фоне лечения головные боли исчезли. Через шесть

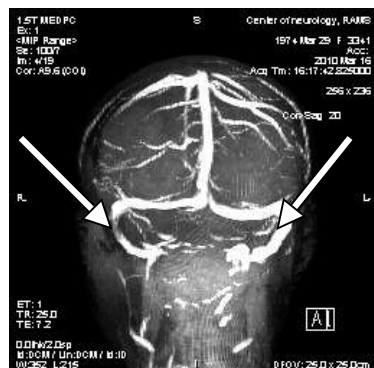


рис. 8: МР-веносинусография пациентки М. через шесть месяцев после лечения. Отмечено восстановление кровотока по правому сигмовидному синусу

месяцев при проведении контрольного исследования (МР-веносинусография) отмечено восстановление кровотока по правому сигмовидному синусу (рис. 8). Учитывая отсутствие признаков коагулопатии, верифицированную причину синус-тромбоза, терапия антикоагулянтами продолжалась шесть месяцев.

Пациентка К., 56 лет. Поступила 13 августа 2010 г. Жалоб не предъявляла в связи со снижением критики к своему состоянию.

Анамнез жизни: артериальная гипертония, тромбоз глубоких вен голени.

Анамнез заболевания: 13 августа 2010 г. внезапно нарушилось цветовосприятие окружающих предметов (изменился цвет дома). Родственники заметили неадекватное поведение: пациентка стала «заговариваться». Присоединилась слабость в левой руке и ноге, нарушилась ходьба, появились судорожные подергивания в левых руке и ноге. Бригадой скорой помощи доставлена в НЦН РАМН.

При осмотре: частично дезориентирована по месту, времени. Адинамична. Сонлива. Снижена критика к своему состоянию. Речь не нарушена. Менингеальные симптомы отрицательные. Глазодвигательных расстройств нет. Лицо симметрично, язык по средней линии. Бульбарных расстройств нет. Легкий левосторонний гемипарез с повышением тонуса мышц по пластическому типу. Сухожильные и периостальные рефлексy живые, S > D. Рефлекс Бабинского слева. В левых конечностях — периодические клонические судорожные подергивания, различной амплитуды, длительностью до минуты. Чувствительных расстройств нет.

Лабораторные исследования: гомоцистеин — 39 мкмоль/л (норма до 15 мкмоль/л), антиген к фактору фон Виллебранда — 231% (норма до 117%). Волчаночный антикоагулянт — 1,1%, результат отрицательный. Антитела к кардиолипинам IgG — 24 Ед/мл, результат слабо положительный (норма до 10%). Факторы свертывания крови — без патологии.

При осмотре офтальмологом выявлены признаки затруднения венозного оттока.

Инструментальные исследования: при МРТ головного мозга выявлен инфаркт с геморрагическим компонентом, осложненный субарахноидальным кровоизлиянием в правом полушарии большого мозга, а также тромбоз правого поперечного синуса (рис. 9).

Диагноз: инфаркт с геморрагическим компонентом в правом полушарии головного мозга вследствие тромбоза правого поперечного и сигмовидного синусов, осложненный субарахноидальным кровоизлиянием.

Проведено лечение: клексан 0,4 мл два раза в день подкожно с переходом на варфарин (постоянный прием) под контролем МНО — 2–3; венотоники (анавенол, эуфиллин). В связи с выявленной гипергомоцистеинемией были также назначены фолиевая кислота и витамин B12. Кроме того, проводилась антигипертензивная терапия. Через десять дней от начала терапии отмечено исчезновение клонических подергиваний в левых руке и ноге, нарастание в них силы и объема движений, пациентка стала более адекватной, ориентированной по месту и времени. При повтор-

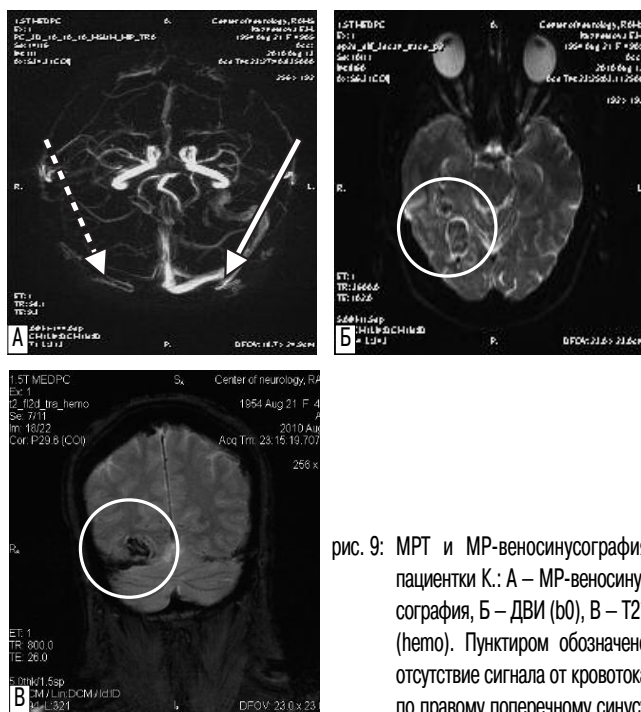


рис. 9: МРТ и МР-веносинусография пациентки К.: А – МР-веносинусография, Б – ДВИ (b0), В – T2* (непо). Пунктиром обозначено отсутствие сигнала от кровотока по правому поперечному синусу

ном исследовании отмечено появление сигнала от кровотока по правому поперечному синусу (рис. 10).

Учитывая тромбоз правого поперечного синуса, тромбоз глубоких вен голеней в анамнезе, повышение уровня гомоцистеина, пациентке была рекомендована постоянная терапия антикоагулянтами.

Заключение

В трех продемонстрированных случаях среди возможных причин на первое место, по-видимому, следует ставить повышенный тромботический потенциал крови (повышение уровня антигена к фактору фон Виллебранда, гормональная терапия, гипергомоцистеинемия). Тромбофилическое состояние могло послужить пусковым механизмом разви-

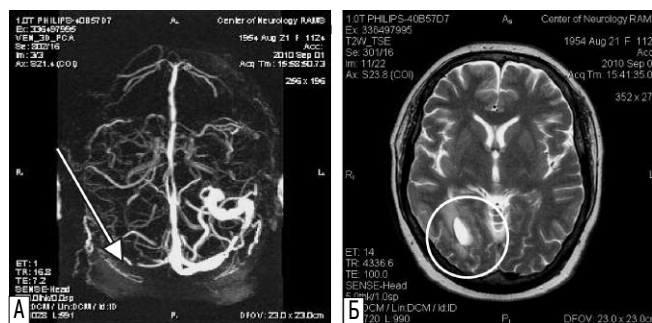


рис. 10: МР-веносинусография (А) и МРТ головного мозга (T2 ви) пациентки К. через десять суток от начала терапии. Отмечено появление кровотока по правому поперечному синусу

тия ЦВТ. Таким образом, в данной ситуации основным направлением патогенетической терапии является назначение антикоагулянтов прямого действия с переходом на непрямые антикоагулянты и поддержанием значений МНО на уровне 2–3.

Кроме того, продемонстрирована важность тщательного сбора анамнеза, в частности, пристальное внимание к наличию инфекционных процессов, черепно-мозговых травм, венозных тромбозов, приему лекарственных препаратов, способных провоцировать развитие гиперкоагуляционного состояния. Также подчеркивается важность физического осмотра, при котором могут выявляться косвенные признаки нарушения венозного оттока по церебральным венам и синусам (расширение лицевых вен у первого пациента). У двух больных при исследовании глазного дна были отмечены признаки нарушения венозного оттока и внутричерепной гипертензии: застойные, отечные, гиперемированные диски зрительных нервов, расширенные, полнокровные вены на глазном дне, отсутствие спонтанного венного пульса. Все эти признаки, наряду с указанием на впервые возникшие, внезапные по развитию, интенсивные, плохо поддающиеся лечению головные боли, должны дать повод клиницисту для исключения нарушения церебрального венозного кровообращения, что, в свою очередь, является залогом успешного лечения больных и вторичной профилактики данного вида патологии.

Список литературы

1. Ayanzen R.H., Bird C.R., Keller P.J. et al. Cerebral MR venography: normal anatomy and potential diagnostic pitfalls. *AJNR Am. J. Neuroradiol.* 2000; 21: 74–78.
2. Boussier M.G., Ross Russel R.W. *Cerebral Venous Thrombosis.* London: W.B. Saunders, 1997.
3. Canhao P., Cortesao A., Cabral M. et al. for the ISCVT Investigators: Are steroids useful for the treatment of cerebral venous thrombosis? *ISCVT results. Cerebrovasc. Dis.* 2004; 17 (5): 16.
4. Cantu C., Barinagarrementeria F. Cerebral venous thrombosis associated with pregnancy and puerperium: review of 67 cases. *Stroke* 1993; 24: 1880–1884.
5. De Bruijn S.F., de Haan R.J., Stam J. Clinical features and prognostic factors of cerebral venous sinus thrombosis in a prospective series of 59 patients. For The Cerebral Venous Sinus Thrombosis Study Group. *J. Neurol. Neurosurg Psychiatry* 2001; 70: 105–108.

6. De Bruijn S.F., Stam J. For the Cerebral Venous Sinus Thrombosis Study Group: Randomized, placebo-controlled trial of anticoagulant treatment with low-molecular-weight heparin for cerebral sinus thrombosis. *Stroke* 1999; 30: 484–488.
7. De Bruijn S.F., Stam J., Kappelle L.J. Thunderclap headache as first symptom of cerebral venous sinus thrombosis. *Lancet* 1996; 348: 1623–1625.
8. Dormont D., Anxionnat R., Evrard S. et al. MRI in cerebral venous thrombosis. *J. Neuroradiol.* 1994; 21: 81–99.
9. Einhäupl K., Boussier M.G., de Bruijn S.F. et al. EFNS guideline on the treatment of cerebral venous and sinus thrombosis. *Eur. J. of Neurology* 2006; 13: 553–559.
10. Ferro J.M., Canhao P., Stam J. et al. Prognosis of cerebral vein and dural sinus thrombosis: results of the International Study on Cerebral Vein and Dural Sinus Thrombosis (ISCVT). *Stroke* 2004; 35: 664–670.

11. *Kuehnen J., Schwartz A., Neff W., Hennerici M.* Cranial nerve syndrome in thrombosis of the transverse/sigmoid sinuses. *Brain* 1998; 121: 381–388.
12. *Lanska D.J., Kryscio R.J.* Risk factors for peripartum and postpartum stroke and intracranial venous thrombosis. *Stroke* 2000; 31: 1274–1282.
13. *Manzano Palomo S., Egido Herrero J.A., Saiz A.A., Jorquera Moya M.* Transient ischemic attack: the only presenting syndrome of sinus thrombosis. *Neurologia* 2006; 21: 155–158.
14. *Masuhr F., Busch M., Amberger N. et al.* Risk and predictors of early epileptic seizures in acute cerebral venous and sinus thrombosis. *Eur. J. Neurol.* 2006; 13: 852–856.
15. *Masuhr F., Einhaupl K.* Treatment of Cerebral Venous and Sinus Thrombosis. *Handbook on cerebral venous Thrombosis.* Karger, 2008.
16. *Paciaroni M., Palmerini F., Bogousslavsky J.* Clinical Presentations of Cerebral Vein and Sinus Thrombosis. *Handbook on cerebral venous Thrombosis.* Karger, 2008.
17. *Rosendaal F.R.* Venous thrombosis: a multicausal disease. *Lancet* 1999; 353: 1167–1173.
18. *Stam J.* Thrombosis of the Cerebral Veins and Sinuses. *New Eng. J. of Medicine* 2005; 352: 1791–1798.
19. *Stefini R., Latronico N., Cornali C. et al.* Emergent decompressive craniectomy in patients with fixed dilated pupils due to cerebral venous and dural sinus thrombosis: report of three cases. *Neurosurgery* 1999; 45: 626–629.
20. *Straub J., Magistry M.R., Delavelle J., Landis T.* Facial palsy in cerebral venous thrombosis; Transcranial stimulation and pathophysiological considerations. *Stroke* 2000; 31: 1766–1769.
21. *Théaudin M., Crassard I., Bresson D. et al.* Should Decompressive Surgery Be Performed in Malignant Cerebral Venous Thrombosis? A Series of 12 Patients. *Stroke* 2010; 41: 727–731.
22. *Vandenbroucke J.P., Rosing J., Bloemenkamp K.W. et al.* Oral contraceptives and the risk of venous thrombosis. *N. Engl. J. Med.* 2001; 344: 1527–1535.

Cerebral venous sinus thrombosis

M. V. Glebov, M. Ju. Maximova, M. A. Domashenko, V. V. Bryukhov

Research Center of Neurology, Russian Academy of Medical Sciences (Moscow)

Key words: cerebral venous sinuses, thrombosis, diagnostic criteria, treatment

The problem of cerebral venous sinus thrombosis (CVT) still stays in the focus of discussion due to the difficulties in diagnostics and treatment as a result of the small incidence and the lack of specific symptoms. Currently there are not enough publica-

tions in the field of CVT. The article discusses issues of epidemiology, clinical signs, instrumental diagnostics and the treatment of CVT.

Контактный адрес: Глебов Максим Владимирович, канд. мед. наук, науч. сотр. 2-го неврологического отделения НЦН РАМН. Россия, 125367 Москва, Волоколамское ш., д. 80; e-mail: glebov82@mail.ru

М.Ю. Максимова — докт. мед. наук, гл. науч. сотр. 2-го неврологического отделения НЦН РАМН;

М.А. Домашенко — канд. мед. наук, науч. сотр. 2-го неврологического отделения НЦН РАМН;

В.В. Брюхов — канд. мед. наук, науч. сотр. отделения лучевой диагностики НЦН РАМН (Москва).