

# Саркоидоз спинного мозга

М.Ю. Максимова

Научный центр неврологии РАМН, Москва

*Саркоидоз – системное заболевание из группы гранулематозов, при котором может поражаться нервная система. Клиническая картина заболевания может быть самой разнообразной и зависит от локализации гранулем. Описаны случаи саркоидоза с интрамедулярным поражением спинного мозга.*

**Ключевые слова:** нейросаркоидоз, саркоидоз спинного мозга.

**В** литературе имеются лишь единичные описания случаев саркоидоза спинного мозга, верифицированного с помощью биопсии или аутопсии. Нередко таким больным ставится клинический диагноз опухоли спинного мозга даже в случаях диагностированного саркоидоза легких [8].

Единичные или множественные скопления саркоидозных гранулем могут обнаруживаться в оболочках и ткани спинного мозга, а также в корешках спинномозговых нервов [1, 7]. В результате могут развиваться миелопатия, поражение путей передних, боковых и задних канатиков. Симптоматика радикуломиелопатий развивается обычно постепенно, причем сначала поражаются корешки спинномозговых нервов [5, 6].

Приводим собственные наблюдения спинального саркоидоза.

*Больной Н., 37 лет, железнодорожный рабочий-ремонтник. Был проконсультирован в Научном центре неврологии РАМН с жалобами на боли в руках, слабость в руках и ногах, задержку мочи и кала. Заболевание развивалось постепенно на протяжении нескольких недель, сопровождалось повышением температуры до 37° и общей слабостью. Был помещен в железнодорожную больницу, где у пациента диагностировали саркоидоз интраторакальных лимфатических узлов и легких. В течение последующих 2 месяцев появились боли в руках и ногах, перестал передвигаться самостоятельно.*

*Неврологический статус.* Тетрапарез; сухожильные и периостальные рефлексы в руках и ногах резко повышены; клонус коленных чашечек и стоп, больше выраженный слева. Патологические рефлексы Бабинского, Оппенгейма с двух сторон. Болезненность при давлении на паравертебральные точки на уровне 3–4 шейных позвонков с двух сторон. Задержка мочеиспускания.

*МРТ шейного отдела позвоночника и спинного мозга:* в центральных отделах спинного мозга на уровне тел 3-го и 4-го шейных позвонков определяется очаг слабо повышенной интенсивности МР-сигнала в режиме Т2 без признаков объемного воздействия и перифокального отека. В шейном отделе позвоночника патологии не выявлено (рис. 1). После проведения курса солюмедрола в режиме пульс-терапии (курсовая доза – 5 г) состояние больного значительно улучшилось: пациент, который при поступлении не мог даже подняться с кровати, выписался с почти полным восстановлением движений. Сухожильные рефлексы остались повышенными, но в меньшей степени. Тазовые функции восстановились.

Клинический симптомокомплекс саркоидоза спинного мозга при нейросаркоидозе всецело зависит от локализации и величины скоплений гранулем. В тех редких случаях, когда при аутопсии в спинном мозге обнаруживались очаговые скопления гранулем, при жизни диагноз саркоидоза спинного мозга обычно не ставился. Только в последнее время, благодаря внедрению метода МРТ, этот диагноз становится реальным фактом.

Начальными симптомами при саркоидозе спинного мозга служат корешковые боли и гиперальгезия, т.к. гранулемы локализуются в его оболочках. В дальнейшем боли сменяются стойкой анестезией, парезами, амиотрофиями. В еще более поздних стадиях обнаруживаются явления поперечного поражения спинного мозга, иногда с симптомами сдавления. При односторонней локализации гранулем развивается синдром Броун–Секара [5, 6]. Следует учесть, что солитарные скопления гранулем при саркоидозе спинного мозга встречаются чрезвычайно редко; кроме того, такие скопления не дают четкого симптомокомплекса, как это бывает при опухолях спинного мозга [4].

Компрессионный синдром вследствие саркоидоза спинного мозга довольно часто ведет к диагностическим ошибкам, обуславливая напрасное хирургическое вмешательство. Лечение глюкокортикостероидами в общепринятых дозах, оказывающее быстрый эффект при саркоидозе органов дыхания, часто неэффективно при саркоидозе спинного мозга [6]. С этой точки зрения, как нам кажется, представляют интерес приводимые ниже наблюдения, отличающиеся некоторыми особенностями в симптоматике и течении болезни.

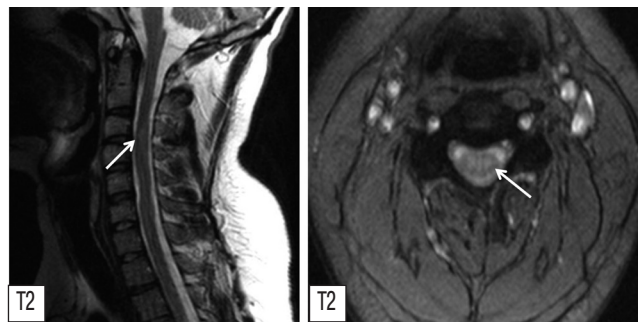


рис. 1: Саркоидоз спинного мозга. МРТ шейного отдела спинного мозга. В центральных отделах спинного мозга, на уровне тел 3-го и 4-го шейных позвонков, определяется очаг (обозначен стрелкой) слабо повышенной интенсивности МР-сигнала в режиме Т2 без признаков объемного воздействия и перифокального отека.

*Больной М.*, 38 лет, инженер, поступил в Научный центр неврологии РАМН 28.02.2002 с жалобами на слабость в ногах, онемение голеней и стоп, тянущие боли по передней поверхности бедер, постоянное чувство покалывания в ногах, нарушение мочеиспускания (императивные позывы).

*Анамнез заболевания.* Считает себя больным с августа 1998 г., когда обратил внимание на увеличение шейных и паховых лимфатических узлов. Повышения температуры не отмечал, не было и контакта с инфекционными больными; до этого был здоров, работал. Обратился к терапевту, который для уточнения генеза заболевания направил его на обследование в инфекционную больницу № 2, где проведенные исследования инфекционной патологии не выявили. Пациент был направлен в Гематологический научный центр РАМН, где была произведена биопсия шейного лимфатического узла слева и диагностирован саркоидоз лимфатического узла.

9 апреля 1999 г. поступил на стационарное лечение в Научно-исследовательский институт туберкулеза РАМН. Там при обследовании выявили повышение СОЭ, сдвиг лейкоцитарной формулы влево. Микобактерии туберкулеза в бронхо-альвеолярной лаважной жидкости найдены не были. Рентгенологических изменений в легочной ткани не отмечалось, но была выявлена распространенная лимфаденопатия в виде увеличения бронхопупульмональных лимфатических узлов и лимфатических узлов верхнего средостения. При бронхологическом исследовании выявили двусторонний неспецифический катаральный эндобронхит. Цитограмма бронхоальвеолярной лаважной жидкости выявляла альвеолярные макрофаги (28%), лимфоциты (70%), нейтрофилы (2%). При пункции и биопсии легкого выявлены изменения, характерные для саркоидоза, хотя, как уже говорилось, рентгенологических признаков данного заболевания обнаружено не было. При повторной биопсии шейного лимфатического узла обнаружены множественные гранулемы, характерные для саркоидоза. В результате проведенного исследования был поставлен диагноз: саркоидоз легких, интраоракальных лимфатических узлов, шейных, поднижнечелюстных, паховых лимфатических узлов в активной фазе, впервые выявленный. Получал лечение: преднизолон, тубазид, рифампицин, пипразинамид, аскорутин, аевит. Противотуберкулезное лечение было назначено с профилактической целью. В результате лечения состояние больного улучшилось. После выписки принимал постоянно 20 мг преднизолона, в течение 3 месяцев – противотуберкулезные препараты. Летом 1999 г. после физической нагрузки (толкал машину) отметил резкую боль в поясничном отделе позвоночника. В связи с этим провел курс лечения диклофенаком, стекловидным телом. Постепенно боли уменьшились. Осенью 1999 г. появилось онемение больших пальцев ног. Затем появились и стали нарастать онемение и слабость стоп, нарушение походки. С весны 2000 г. стали беспокоить тянущие боли по передней поверхности бедер, судороги в икроножных мышцах.

16 мая 2000 г. пациент был госпитализирован в Научный центр неврологии РАМН, поскольку продолжала нарастать слабость в ногах, увеличилась зона онемения, со слов больного «перестал чувствовать ноги». 30 мая была проведена операция иссечения шейного лимфатического узла справа; при микроскопическом исследовании в нем обнаружены саркоидозные гранулемы. Проведенное исследование спинно-мозговой жидкости выявило следующие измене-

ния: белок – 3,33%, р. Панди – +++++, р. Нонне-Апельта – +++++, цитоз – 106/3, лимфоциты – 52%, нейтрофилы – 48%. Была проведена биопсия п. suralis и обнаружено неравномерно выраженное уменьшение плотности расположения миелиновых нервных волокон, фиброз эндоневрия. В отдельных пучках нервных волокон выявлены грубые повреждения миелиновых нервных волокон различного калибра, а также повреждение аксонов части безмиелиновых нервных волокон. При МРТ грудного и поясничного отделов позвоночника и спинного мозга на уровне тел 9-го, 10-го, 11-го и 12-го позвонков выявлен очаг неправильной формы с четкими ровными контурами, повышенной интенсивности сигнала в режиме T2. Проводилась пульс-терапия солимедролом в/в капельно (курсовая доза – 3 г). На фоне проведенного лечения уменьшилась слабость в ногах, улучшилась походка, уменьшилась зона онемения, судороги в икроножных мышцах беспокоить перестали. После выписки принимал 60 мг преднизолона через день в течение 1 месяца, затем доза постепенно уменьшалась до 2 таблеток в сутки. В течение нескольких месяцев после выписки чувствовал себя хорошо, однако в ноябре 2000 г. вновь стала нарастать слабость в ногах. В феврале 2002 г. перенес перелом костей голени в нижней трети, была наложена лонгета на 2 недели, лечился дома. После этого в связи с нарастанием пареза мог передвигаться только с опорой, появились императивные позывы к мочеиспусканию. Поступил в Научный центр неврологии для дальнейшего обследования и лечения.

*При поступлении.* Отмечается изменение конфигурации лица и шеи из-за диффузного увеличения околоушных, нижнечелюстных и шейных лимфатических узлов. Пальпируются увеличенные безболезненные шейные, подчелюстные, околоушные, паховые лимфатические узлы плотноэластической консистенции, не спаянные с кожей и подлежащими тканями, подвижные; кожа над ними не изменена. Частота дыхания – 18 в мин. Границы легких в норме, перкуторный звук ясный, легочный. По органам – без существенной патологии.

*Неврологический статус.* Менингеальных симптомов нет. Черепная иннервация в норме. Объем активных движений в руках полный; мышечный тонус в левой руке снижен. Сухожильные и периостальные рефлексы в руках живые, отмечается анизорефлексия (D<S). Активные движения стоп отсутствуют, снижение мышечной силы в разгибателях голени до 4 баллов, в сгибателях – до 3 баллов. Коленные рефлексы низкие, ахилловы – высокие; клонусы стоп. Рефлексы Бабинского, Редлиха, Чадокка, Россолимо, Бехтерева с двух сторон. Брюшные рефлексы низкие, подошвенные отсутствуют. Имеется нарушение походки по смешанному типу, с элементами ступажа, анестезия на стопах, гипестезия на передне-наружной поверхности голеней, на задней поверхности ног с середины бедер до середины ягодиц. Мышечно-суставная чувствительность нарушена в стопах.

#### Дополнительные методы исследования

В общем анализе крови выявлен сдвиг лейкоцитарной формулы влево. Биохимические показатели в норме. В коагулограмме выявлено повышение фибринолитической активности до 40% (при норме 14-16%). Отмечено увеличение гематокрита до 49%. В общем анализе мочи обнаружены следы белка. ЭКГ-исследование: синусовая тахикардия (104 удара в 1 мин). При ультразвуковом исследовании органов

брюшной полости патологии не выявлено. Эхокардиографическое исследование обнаружило локальное утолщение хорд митрального клапана до 4 мм в месте прикрепления к створкам. На рентгенограмме органов грудной клетки легочный рисунок усилен с двух сторон, корни инфильтрированы, с неровным четкообразным контуром за счет увеличения лимфатических узлов. Изменения при электронейромиографии свидетельствовали о сенсомоторной невралгии заинтересованности демиелинизирующего типа. При МРТ грудного и поясничного отделов позвоночника и спинного мозга на уровне тел 10-го и 11-го позвонков выявлен очаг размером 4,2 x 0,3 см неправильной формы с четкими ровными контурами, повышенной интенсивности сигнала в режиме T2, пониженной – в режиме T1.

Как видно из анамнеза, диагноз больному был поставлен не сразу. В Гематологическом научном центре РАМН после биопсии лимфатического узла был диагностирован саркоидоз лимфатических узлов. Первые неврологические жалобы у больного появились спустя год после начала заболевания и проявлялись болью в поясничном отделе позвоночника, онемением и слабостью стоп, нарушением походки. Первоначально, в связи с небольшой выраженностью указанных симптомов, говорить о связи их с саркоидозом, по-видимому, было нельзя, так как подобные проявления могли возникать и по другим причинам. Так, у больного имеется остеохондроз позвоночника с измененными межпозвоночными дисками, что могло явиться причиной возникновения указанных жалоб. По мере нарастания неврологической симптоматики в виде увеличения слабости и зоны онемения в ногах, появления императивных позывов к мочеиспусканию возникал вопрос о возможности органического спинального поражения. Как уже указывалось при изложении анамнеза, ведущим в клинической картине заболевания явился синдром поражения спинного мозга на уровне поясничных сегментов, а также постепенное развитие полинейропатии. В представленном случае с самого начала возникали дифференциально-диагностические трудности в интерпретации данного синдрома. При этом динамика развития нижнего парапареза свидетельствовала о прогрессировании заболевания.

В первую очередь необходимо было исключить возможность развития объемного образования в спинном мозге, на что указывало постепенное развитие нижнего парапареза с нарушением мочеиспускания. Однако относительная стабильность симптомов в течение 1-го года, данные МРТ позволили считать маловероятным это предположение. Рассматривалась также возможность развития демиелинизирующего заболевания у больного саркоидозом. Но отсутствие ремиттирующего течения, симптомов поражения головного мозга, зрительных нервов, нарушений координации не позволяло диагностировать демиелинизирующий процесс. С самого начала при дифференциальной диагностике рассматривалась возможность туберкулеза. Но у больного при неоднократных исследованиях микобактерии туберкулеза не выявлялась, кроме того, в биоптатах легочной ткани и лимфатического узла были обнаружены изменения, характерные именно для саркоидоза. Несмотря на это, в НИИ туберкулеза РАМН все же проводилось лечение туберкулоостатическими препаратами с профилактической целью, так как больной находился в туберкулезном стационаре и ему проводилось лечение кортикостероидами. В цереброспинальной жидкости, как уже сообщалось, был выявлен умеренный цитоз, который мог бы указывать на инфекционный процесс; однако высокая концентрация белка не соответствовала клинике инфекционного поражения.

Отвергнув в плане дифференциального диагноза все указанные нозологические формы, можно было прийти к выводу, что имеющийся комплекс клинических проявлений следует связывать с саркоидозом. Больному был поставлен диагноз: распространенный саркоидоз с поражением спинного мозга, легких, поверхностных и интрапаракаральных лимфатических узлов.

Пациент получил пульс-терапию солюмедролом (курсовая доза – 3 г) и был выписан с рекомендацией длительного приема глюкокортикостероидов. При постоянном приеме преднизолона в течение 2-х лет больной может обслуживать себя и выполнять работу на персональном компьютере.

*Большая Д.*, 52 лет, поступила в Научный центр неврологии РАМН с жалобами на паралич ног, расстройство чувствительности в них и затруднение при мочеиспускании и дефекации.

*Анамнез заболевания.* С конца 1995 г. наблюдались частые повышения температуры до 37°, начала худеть и слабеть, отметила увеличение шейных лимфатических узлов. При рентгенографии легких выявлено увеличение бронхопульмональных лимфатических узлов. Произведена биопсия шейного лимфатического узла, диагностирован саркоидоз, был назначен витамин Е. В апреле 1997 г. начала отмечать медленно нарастающую слабость в правой ноге, через 1-2 недели такая же слабость появилась и в левой ноге. Парез ног постепенно усиливался, через 2 месяца к нему присоединилось расстройство чувствительности в нижней половине тела и затруднения при мочеиспускании и дефекации. К концу 1990 г. развился глубокий нижний парапарез.

*При поступлении.* Повышенного питания. Бледность кожных покровов и слизистых. В легких дыхание жесткое. Тоны сердца звучные, ритмичные. Мочеиспускание затруднено.

*Неврологический статус.* Почти полный паралич обеих ног, возможны лишь движения в ограниченном объеме в пальцах стоп. Тонус в ногах повышен по пирамидному типу. Сухожильные рефлексы в руках средней живости, в ногах – повышены; брюшные рефлексы отсутствуют. Клонусы стоп. Рефлексы Бабинского и Оппенгейма с двух сторон. Защитные рефлексы с обеих сторон. Давление на остистые отростки грудных позвонков умеренно болезненное. Болевая чувствительность снижена с уровня 7-го грудного сегмента справа и слева. Мышечно-суставная чувствительность нарушена в стопах.

*Цереброспинальная жидкость:* цитоз – 9 (95% лимфоцитов), белок – 0,66 ‰. Реакции Вассермана, Панди и Нонне-Апельта отрицательные.

*МРТ грудного и поясничного отделов позвоночника:* преимущественно в левой части спинного мозга на уровне тела 3-го грудного позвонка определяется небольшой очаг слабо повышенной интенсивности МР-сигнала в режиме T2. Признаков объемного воздействия и перифокального отека не отмечается (рис. 2).

Диагностирован саркоидоз спинного мозга. Проведена пульс-терапия солюмедролом (курсовая доза – 5 г). Примерно через месяц после поступления в клинику началось сначала медленное, а затем все более быстрое улучшение. При этом восстановление двигательных функций шло



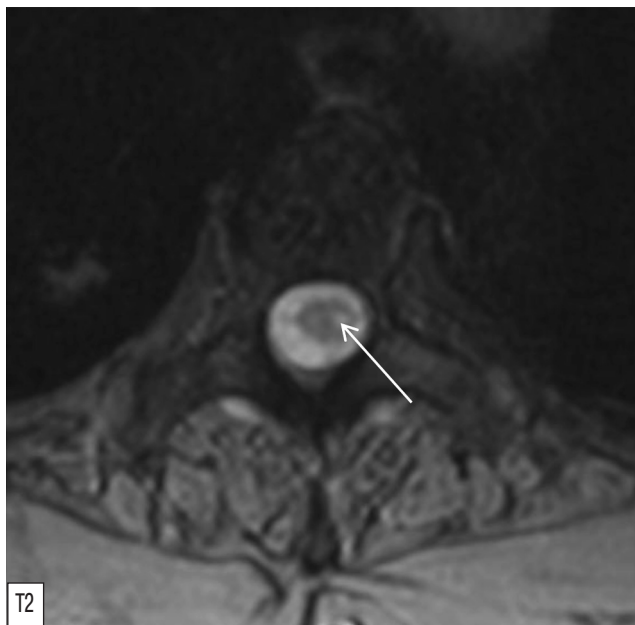


рис. 2: Саркоидоз спинного мозга. МРТ грудного отдела спинного мозга Преимущественно в левой части спинного мозга, на уровне тела 3-го грудного позвонка определяется небольшой очаг (обозначен стрелкой) слабо повышенной интенсивности МР-сигнала в режиме T2. Признаков объемного воздействия и перифокального отека не обнаружено.

быстрее слева, а чувствительности – справа. Быстро пришли к норме функции тазовых органов. К концу своего пребывания в отделении больная могла ходить по палате.

Таким образом, у больной 52-х лет с саркоидозом интра-ракальных лимфатических узлов в анамнезе в течение 4-х месяцев развилась картина компрессии спинного мозга на уровне 5-го грудного сегмента с нижней параплегией, резким расстройством поверхностной чувствительности при относительно меньшей заинтересованности длинных путей задних канатиков и нарушением функции тазовых органов. После проведения пульс-терапии солюмедролом началось быстрое улучшение. Увеличился объем движений, снизилась мышечная гипертония, через 1 месяц больная могла вставать и ходить по палате. Столь же быстро восстановились и расстройства чувствительности.

Неуклонное прогрессирование заболевания и симптомы почти полного перерыва спинного мозга с параличом ног позволило вначале предположить опухоль на уровне пятого грудного сегмента. Однако саркоидоз в анамнезе заставил усомниться в диагнозе опухоли и склониться к предположительному диагнозу саркоидоза спинного мозга. Дальнейшее течение с практически полным обратным развитием неврологической симптоматики подтвердило правильность диагноза.

Можно заключить, что даже при отсутствии изменений в позвоночнике и спинном мозге нужно думать о саркоидозе с прогрессирующей компрессией спинного мозга, если она развивается у относительно молодого субъекта с саркоидозом других органов.

Компрессия спинного мозга вследствие саркоидоза является достаточно редким явлением. В ряде случаев спинной мозг подвергается непосредственному сдавлению разру-

шающимися при саркоидозе позвонками. Крайне редко речь идет о вторичной патологии спинного мозга вследствие нарушения спинального кровообращения. Гораздо чаще саркоидоз позвонков переходит на оболочки и ткань спинного мозга. Также указывается на возможность изолированного саркоидоза оболочек спинного мозга при интактных позвонках [2].

Считая в данном наблюдении оболочечный процесс первичным (по отношению к позвоночнику), мы не можем утверждать этого с полной уверенностью. Хорошо известно, что даже довольно значительные очаги разрежения костной ткани могут не улавливаться при томографических и рентгенологических исследованиях. Нередко клиническая симптоматика при саркоидозе спинного мозга опережает данные визуализации, и в начальных стадиях болезни на рентгенограммах и томограммах часто не обнаруживается патологии [3, 4]. Даже операционные случаи саркоидоза спинного мозга не являются вполне доказательными, так как гранулемы могут локализоваться сначала в вентральной части позвонков, которая не всегда доступна обследованию на операции [4].

Наш случай, прослеженный в течение 7 лет, доказывает возможность развития компрессионного процесса вследствие саркоидоза спинного мозга, имитирующего экстрамедулярную опухоль без явных изменений в позвоночнике. Кроме того, он поучителен тем, что показывает, как даже очень тяжелые изменения в спинном мозге могут подвергаться обратному развитию.

Учитывая возможность первичного оболочечного процесса при саркоидозе спинного мозга, нужно с большой осторожностью подходить к дифференциальной диагностике между опухолью, туберкулезом и саркоидозом и к реше-

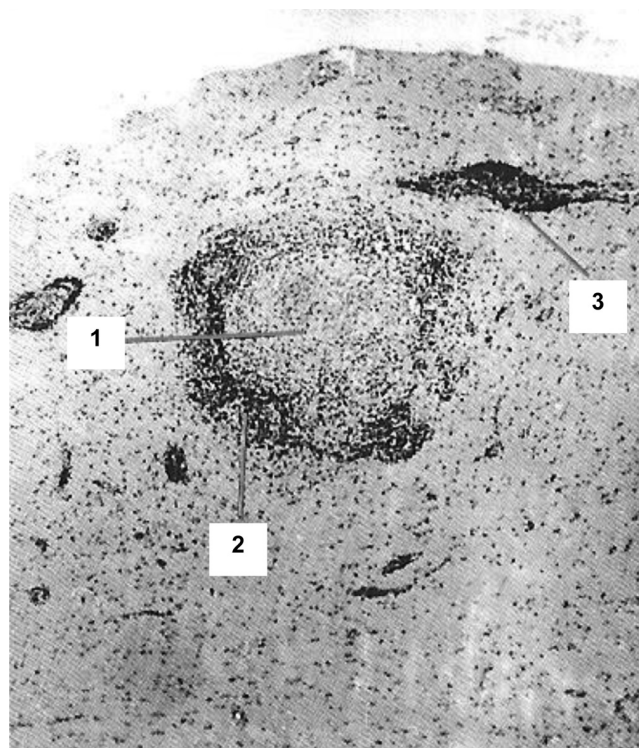


рис. 3: Гранулема (1) в спинном мозге с лимфоцитарным валом (2) вокруг нее и периваскулярными инфильтратами (3) на некотором расстоянии. Окраска гематоксилином и эозином х 40.

нию вопроса об оперативном вмешательстве. Оперативное вмешательство в случаях туберкулеза оболочек может сыграть роковую роль, способствуя генерализации процесса. Операция при саркоидозе спинного мозга в лучшем случае не дает никакого результата и большинство исследователей относится к ней отрицательно. Консервативное лечение глюкокортикостероидами при саркоидозе спинного мозга нередко дает превосходные результаты [2, 4].

Пример выявления саркоидных гранул, определяемых при микроскопическом исследовании удаленного во время операции объемного образования спинного мозга, представлен на рис. 3 и 4.

Небольшое число описаний саркоидоза спинного мозга обусловлено, вероятно, не только его редкостью, но и тем, что спинной мозг в случаях нейросаркоидоза почти не исследуется при аутопсии (в отличие от головного мозга), а биопсия спинного мозга, как правило, не проводится в связи с риском возникновения тяжелых спинальных нарушений.

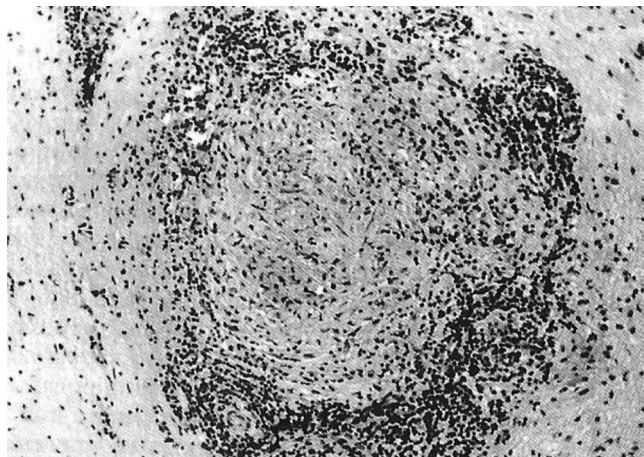


рис. 4: Та же гранулема, что и на рис. 3, при большем увеличении. Окраска гематоксилином и эозином  $\times 100$ .

## Список литературы

1. Макаров А.Ю., Костина З.И., Турчин В.И. Поражение нервной системы при саркоидозе. Клин. мед. 1985; 9: 25–32.
2. Maroun F.B., Odea F.J. Sarcoidosis presenting as an intramedullary spinal cord lesion. Can. J. Neurol. Sci. 2001; 2: 163–166.
3. Prelog K., Blome S., Dennis C. Neurosarcoidosis of the conus medullaris and cauda equine. Australas Radiol. 2003; 47: 295–297.
4. Scadding J., Mitchell D. Sarcoidosis, 2nd ed. London, 1985.
5. Schlegel U. Neurosarcoidose: Diagnostik und Therapie. Fortschritte in der Neurologie und Psychiatrie 1987; 55: 1–15.
6. Schlegel U. Neurosarcoidosis: diagnosis and therapy. Fortschr. Neurol. Psychiatr. 1987; 55: 1–15.
7. Stern B.J., Krumholz A., Johns C. et al. Sarcoidosis and its neurological manifestations. Arch. Neurol. 1985; 42: 909–917.
8. Vighetto A., Fischer G., Collet Ph. et al. Intramedullary sarcoidosis of the cervical spinal cord. J. Neurol. Neurosurg. Psychiatry 1985; 48: 477–479.

## Spinal chord sarcoidosis

Maximova M. Ju.

Research Center of Neurology, Russian Academy of Medical Sciences, Moscow

**Key words:** neurosarcoidosis, spinal chord sarcoidosis.

Sarcoidosis is a systemic disease from the group of granulomatoses which may run with affection of the nervous system. Clinical picture of the disease may vary and depends on a lesion loca-

tion of granulomas. Cases of neurosarcoidosis with a rare location – intramedullary affection of the spinal chord – are reviewed.

**Контактный адрес:** Максимова Марина Юрьевна, д.м.н., гл. науч. сотр. II неврологического отделения НЦН РАМН. 125367 Москва, Волоколамское ш., д. 80. E-mail: maximovaneurology@mail.ru