

Гибридная реваскуляризация: стентирование рестеноза внутренней сонной артерии слева в сочетании со стентированием передней нисходящей артерии и каротидной эндартерэктомией справа

А.Н. Казанцев¹, С.А. Джафарова², Д.Б. Цороева², А.В. Коротких³, Р.А. Виноградов⁴, В.Н. Кравчук^{2,5}, Д.В. Шматов⁶, К.П. Черных¹

¹СПб ГБУЗ «Александровская больница», Санкт-Петербург, Россия;

²ФГБОУ ВО «Северо-Западный государственный медицинский университет имени И.И. Мечникова», Санкт-Петербург, Россия;

³Клиника кардиохирургии ФГБОУ ВО «Амурская государственная медицинская академия», Благовещенск, Россия;

⁴ГБУЗ «Научно-исследовательский институт Краевая клиническая больница № 1 имени профессора С.В. Очаповского», Краснодар, Россия;

⁵ФГБОУ ВО «Военно-медицинская академия имени С.М. Кирова», Санкт-Петербург, Россия;

⁶ФГБОУ ВО «Санкт-Петербургский государственный университет», Санкт-Петербург, Россия

Аннотация

Представлено формирование рестеноза внутренней сонной артерии спустя 5 лет после эверсионной каротидной эндартерэктомии, прогрессирование стеноза в контралатеральной внутренней сонной артерии и коронарного атеросклероза с визуализацией гемодинамически значимого стеноза передней нисходящей артерии. Продемонстрирована эффективность гибридной реваскуляризации в объёме: каротидная ангиопластика со стентированием рестеноза внутренней сонной артерии слева + чрескожное коронарное вмешательство на передней нисходящей артерии + каротидная эндартерэктомия справа. Обоснованы выбор в пользу данных видов реконструкции и этапности вмешательств. Сделано заключение об эффективности и безопасности реализованной стратегии лечения.

Ключевые слова: каротидная эндартерэктомия; каротидная ангиопластика со стентированием; стентирование внутренней сонной артерии; рестеноз; чрескожное коронарное вмешательство; гибридная реваскуляризация; сочетанная патология

Источник финансирования. Авторы заявляют об отсутствии внешних источников финансирования при проведении исследования.

Конфликт интересов. Авторы декларируют отсутствие явных и потенциальных конфликтов интересов, связанных с публикацией настоящей статьи.

Адрес для корреспонденции: 193312, Санкт-Петербург, просп. Солидарности, д. 4. СПб ГБУЗ «Александровская больница». E-mail: dr.antonio.kazantsev@mail.ru. Казанцев А.Н.

Для цитирования: Казанцев А.Н., Джафарова С.А., Цороева Д.Б., Коротких А.В., Виноградов Р.А., Кравчук В.Н., Шматов Д.В., Черных К.П. Гибридная реваскуляризация: стентирование рестеноза внутренней сонной артерии слева в сочетании со стентированием передней нисходящей артерии и каротидной эндартерэктомией справа. *Анналы клинической и экспериментальной неврологии*. 2022; 16(2): 100–105.

DOI: <https://doi.org/10.54101/ACEN.2022.2.11>

Поступила 23.01.2021 / Одобрена после рецензирования 24.02.2021 / Принята в печать 25.02.2022

Hybrid revascularization: stenting of left internal carotid artery after restenosis, combined with left anterior descending artery stenting and right carotid endarterectomy

Anton N. Kazantsev¹, Syuydyu A. Dzhafarova², Dali B. Tsoroyeva², Alexander V. Korotkikh³, Roman A. Vinogradov⁴, Vyacheslav N. Kravchuk^{2,5}, Dmitry V. Shmatov⁶, Konstantin P. Chernykh¹

¹City Alexander Hospital, St. Petersburg, Russia;
²I.I. Mechnikov North-Western State Medical University, St. Petersburg, Russia;
³Amur State Medical Academy, Blagoveshchensk, Russia;
⁴Regional Clinical Hospital No. 1 named after professor S.V. Ochapovsky, Krasnodar, Russia;
⁵S.M. Kirov Military Medical Academy, St. Petersburg, Russia;
⁶St. Petersburg State University, St. Petersburg, Russia

Abstract

We present a description of internal carotid artery restenosis five years after eversion carotid endarterectomy, progression of contralateral internal carotid artery stenosis and coronary atherosclerosis with imaging of haemodynamically significant stenosis of the anterior descending artery. The efficacy of hybrid revascularization is demonstrated: carotid angioplasty with stenting of the left internal carotid artery stenosis + percutaneous coronary intervention for the anterior descending artery + left carotid endarterectomy. We explain the choice of these types of reconstruction and staging of the intervention. We make a conclusion regarding the effectiveness and safety of the implemented treatment strategy.

Keywords: carotid endarterectomy, carotid angioplasty and stenting; internal carotid artery stenting; restenosis; percutaneous coronary intervention; hybrid coronary revascularization; combined pathology

Source of funding. This study was not supported by any external sources of funding.

Conflict of interest. The authors declare no apparent or potential conflicts of interest related to the publication of this article.

For correspondence: 193312, Russia, St. Petersburg, Solidarnosti prospekt, 4. City Alexander Hospital. E-mail: dr.antonio.kazantsev@mail.ru. Kazantsev A.N.

For citation: Kazantsev A.N., Dzharfarova S.A., Tsoroyeva D.B., Korotkikh A.V., Vinogradov R.A., Kravchuk V.N., Shmatov D.V., Chernykh K.P. Hybrid revascularization: stenting of left internal carotid artery after restenosis, combined with left anterior descending artery stenting and right carotid endarterectomy. *Annals of Clinical and Experimental Neurology*. 2022; 16(2): 100–105. (In Russ.)

DOI: <https://doi.org/10.54101/ACEN.2022.2.11>

Received 23.01.2021 / Approved after peer review 24.02.2021 / Accepted 25.02.2022

Введение

Сочетанное поражение каротидных и коронарных артерий всегда вызывало особый интерес сосудистых хирургов, нейрохирургов, кардиологов, неврологов ввиду отсутствия единого подхода к выбору стратегии реваскуляризации [1–3]. С одной стороны, первоэтапное вмешательство на внутренней сонной артерии (ВСА) повышает риски развития инфаркта миокарда [4, 5]. Однако при обратном порядке реконструкций возрастает вероятность острого нарушения мозгового кровообращения [6, 7]. В ситуации возможного симультанного вмешательства, казалось бы, полная реваскуляризация обоих бассейнов должна сводить на нет все опасения по поводу возможных ишемических осложнений. Однако травматичность столь масштабной стратегии лечения не всегда приводит к успешному исходу операции [8, 9].

На этом фоне отечественные и зарубежные рекомендации не дают окончательного ответа на вопрос, какая стратегия предпочтительна [10–12]. По основным положениям, выбор тактики должен осуществляться только мультидисциплинарным консилиумом, на основе стратификации риска неблагоприятных событий и опыта учреждения [10–12]. При этом, рассматривая возможность открытых операций (коронарное шунтирование и каротидная эндартерэктомия — КЭЭ) в различной последовательности, опускается важность гибридных технологий [13–15]. Эндovasкулярные методики коррекции в последние годы продемонстрировали высокий потенциал и безопасность, часто не уступаая «золотым стандартам» хирургии [14, 16, 17]. Тем не менее, недостаточность исследований, направленных на изучение исходов реваскуляризации миокарда в сочетании с билате-

ральными стенозами ВСА, с применением интервенционных и открытых реконструктивных подходов в гибридном формате, создаёт дополнительный интерес к изучению этой области ангиологии.

В рамках настоящей статьи продемонстрирован успешный исход гибридного вмешательства в объёме каротидной ангиопластики со стентированием рестеноза ВСА слева и чрескожного коронарного вмешательства (ЧКВ) передней нисходящей артерии (ПНА) + КЭЭ справа.

Клинический пример

Пациент А., 68 лет, мужчина. В 2015 г. поступил в неврологическое отделение ГБУЗ «Городская Александровская больница» с клиникой транзиторной ишемической атаки в вертебробазиллярном бассейне. При обследовании по данным мультиспиральной компьютерной томографии с ангиографией у больного визуализирован 80% стеноз левой ВСА (рис. 1).

По данным коронарографии гемодинамически значимых поражений не обнаружено. Мультидисциплинарным консилиумом (сердечно-сосудистый хирург, эндovasкулярный хирург, нейрохирург, кардиолог, невролог, реаниматолог-анестезиолог) принято решение о проведении эверсионной КЭЭ слева через 1 мес после манифестации настоящего неврологического дефицита. Операция была выполнена в установленный срок. Время пережатия ВСА составило 23 мин. Послеоперационный период протекал без особенностей. Пациент был выписан из стационара на 7-е сутки после вмешательства. В дальнейшем контакт с больным был потерян.

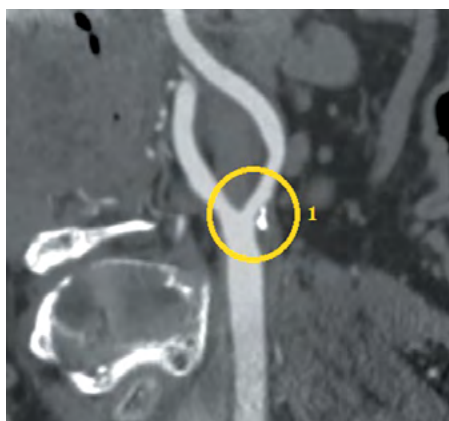

Рис. 1. Мультиспиральная компьютерная томография с ангиографией брахиоцефальных артерий: 1 — 80% стеноз левой ВСА.

Fig. 1. Multispiral computed tomography and brachiocephalic angiography: 1 — 80% left ICA stenosis.

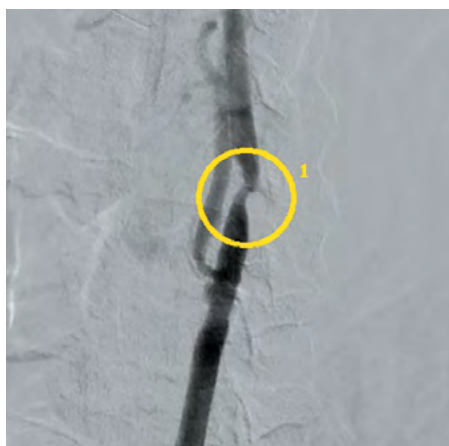

Рис. 2. Ангиография левой ВСА: 1 — 80% рестеноз.

Fig. 2. Left ICA angiography — 80% restenosis.

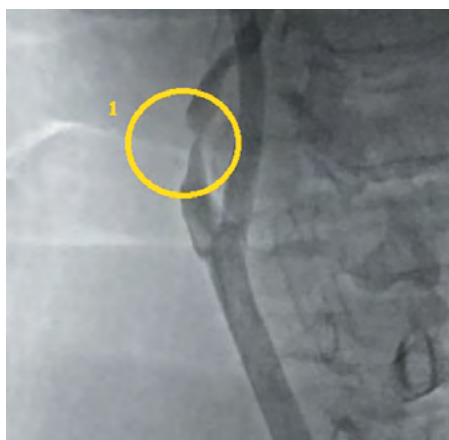


Рис. 3. Ангиография правой ВСА: 1 — 97% стеноз.

Fig. 3. Right ICA angiography — 97% restenosis.

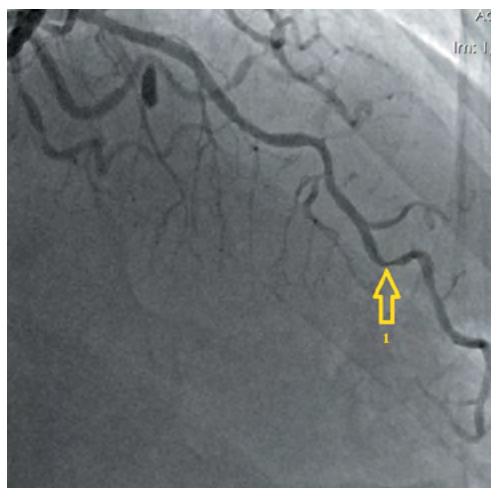


Рис. 4. Коронарография: 1 — 90% стеноз передней нисходящей артерии.

Fig. 4. Coronary angiography: 1 — 90% stenosis of the left anterior descending artery.

В 2020 г. пациент обратился к кардиологу с жалобами на боли в области сердца при физической нагрузке. По данным скринингового цветного дуплексного сканирования брахиоцефальных артерий и дальнейшей их ангиографии визуализирован 80% рестеноз ВСА слева (рис. 2), 97% стеноз (субокклюзия) ВСА справа (рис. 3). По результатам коронарографии диагностирован 90% стеноз ПНА (рис. 4).

Неврологический осмотр: сознание ясное, реакции адекватны, ориентировка сохранена. Движения глаз в полном объеме, нистагма нет. Зрачки D = S, фотореакции (прямая и содружественная) живые, конвергенция достаточная. Чувствительность на лице не изменена. Лицо симметрично в покое и при мимических движениях. Язык по средней линии, подвижен. Глоточные рефлексы сохранены. Глотание и фонация в норме. Сила –5 баллов. Рефлексы с трёхглавой мышцы плеча D = S, двуглавой мышцы плеча D = S, карпорадиальные рефлексы D = S живые; коленные D = S, ахилловы D = S живые. Патологических рефлексов нет. Тонус мышц в норме D = S. Чувствительность: не нарушена. Менингеальные знаки отрицательные. Координаторные пробы без интенции и мимопопадания. В позе Ромберга устойчивость не нарушена.

Выставлен диагноз: мультифокальный атеросклероз. КЭЭ слева от 2015 г., стеноз ВСА справа, рестеноз ВСА слева 80%. Хроническая ишемия головного мозга II степени. Вестибуло-атактический синдром. Ишемическая болезнь сердца. Стенокардия II функциональный класс. Хроническая сердечная недостаточность I, функциональный класс I. Гипертоническая болезнь III, риск 4. Дислипидемия.

Ввиду наличия высокого риска развития ишемических событий в миокарде и головном мозге на фоне субокклюзии ПНА, субокклюзии правой ВСА и гемодинамически значимого рестеноза левой ВСА мультидисциплинарным консилиумом (в прежнем составе) принято решение о выполнении гибридного вмешательства в объеме: стентирования рестеноза ВСА слева, ЧКВ ПНА в сочетании с классической КЭЭ справа.

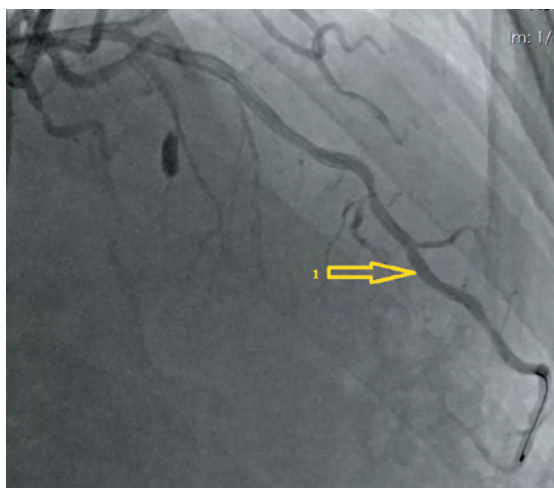


Рис. 5. Стентирование передней нисходящей артерии: 1 — установленный стент.

Fig. 5. Left anterior descending artery stenting: 1 — installed stent.

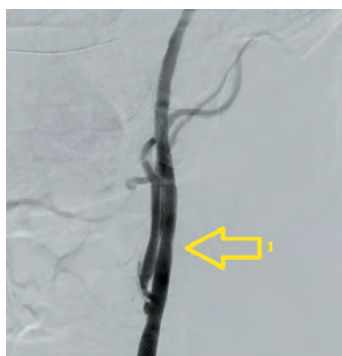

Рис. 6. Каротидная ангиопластика со стентированием левой ВСА: 1 — установленный стент.

Fig. 6. Carotid angioplasty with left ICA stenosis: 1 — installed stent.

Перед вмешательством больной получил нагрузочную дозу клопидогреля (300 мг). Первым этапом в эндоваскулярной операционной выполнялось ЧКВ ПНА. Введено 10 тыс. ЕД гепарина внутриаартериально. Через трансфеморальный доступ справа (интродьюсер 6F, катетер 6F) был установлен стент с лекарственным покрытием «Endeavor Resolut» («Medtronic», США) (рис. 5). Далее через тот же доступ (катетер 6F) с использованием дистальной защиты («Filter Wire EZ», «Boston Scientific Corporation») проведена каротидная ангиопластика со стентированием левой ВСА, установлен стент «RX Acculink» («Abbot Vascular») (рис. 6). После завершения процедуры больной был транспортирован в сосудистую операционную. Время между ангиопластикой и началом КЭЭ составило 30 мин. Под эндотрахеальным наркозом (введено дополнительно 5 тыс. ЕД перед пережатием ВСА) выполнена классическая КЭЭ справа с пластикой зоны реконструкции заплатой из диэпоксипроцессированного ксеноперикарда. Время пережатия артерий составило 25 мин. Послеоперационный период протекал без особенностей. Клиника стенокардии не рецидивировала. По данным цветного дуплексного сканирования брахиоцефальных артерий признаков рестеноза, увеличения скоростных показателей в ВСА с 2 сторон не определяется. Пациент выписан на 7-е сутки после операции в удовлет-

ворительном состоянии. Рекомендован приём двойной дезагрегантной терапии (клопидогрель 75 мг + ацетилсалициловая кислота 125 мг).

Обсуждение

Настоящий клинический пример продемонстрировал безопасность и эффективность гибридного подхода реваскуляризации головного мозга и миокарда. Реализация интервенционной коррекции рестеноза ВСА позволила избежать такие нежелательные последствия эверсионной КЭЭ, как нейропатия подъязычного нерва, языкоглоточного нерва, парез гортани. В дополнение к этому, из-за контралатеральной субокклюзии возрасала необходимость в установке временного шунта при вероятном открытом вмешательстве [18]. Данная процедура может сопровождаться развитием дистальной эмболии, новых острых нарушений мозгового кровообращения или немых инсультов [19]. Таким образом, каротидная ангиопластика со стентированием рестеноза ВСА стала наиболее оправданным методом реваскуляризации. На этом фоне необходимо отметить, что выбор в пользу КЭЭ справа был сделан ввиду кальциноза атеросклеротической бляшки в ВСА (рис. 7), признаков нестабильности, протяжённого поражения, что создавало неблагоприятный прогноз для реализации эндоваскулярной коррекции [20, 21]. Указанные особенности морфологии стали основным показанием для выбора классической техники коррекции, поскольку эверсионная методика является менее предпочтительной в силу невозможности достаточной визуализации дистальных сегментов общей сонной артерии и ВСА [20].

Стоит отметить необходимость в неотложном ЧКВ у данного пациента. Субокклюзия ПНА, нарастание клиники стенокардии вызывали опасения в проведении отдельных этапных вмешательств [22]. Известно, что КЭЭ всегда сопровождается искусственной гипертензией во время пережатия ВСА. Этот шаг обеспечивает достаточную компенсацию церебральной гемодинамики при наличии замкнутого виллизиева круга и отсутствии контралатеральной окклюзии/субокклюзии [12, 14, 15]. Однако в условиях значимого

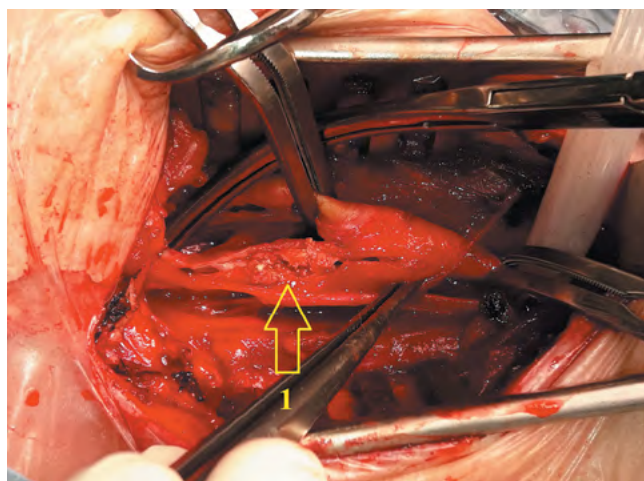


Рис. 7. Продольная артериотомия ВСА: 1 — выраженный кальциноз атеросклеротической бляшки в просвете ВСА.

Fig. 7. ICA longitudinal arteriotomy: 1 — significant calcification of the atherosclerotic plaque in the ICA lumen.

поражения ПНА нестабильная гемодинамика может стать одним из ключевых факторов ишемического повреждения миокарда [1, 3–5]. В рамках настоящего гибридного подхода ЧКВ не только стало одним из главных звеньев цепочки вмешательства, но и было выполнено на первом этапе.

Следует подчеркнуть, что настоящий клинический пример демонстрирует высокую эффективность и безопасность выбранной тактики лечения, поскольку при ней исключены несколько открытых операций. Применение интервенционных технологий позволило избежать проведения коронарного шунтирования и билатеральной реконструкции ВСА, а также рисков, которые могли бы сопровождать пациента при выборе этапной стратегии, а не симультанной [7, 8, 23]. Открытая сосудистая хирургия не уходит на второй план и при невозможности эндоваскулярной коррекции (из-за технических или анатомических неудобств) становится единственно возможным вариантом успешной реконструкции.

Таким образом, при выборе оптимальной тактики лечения больных с симультанным атеросклеротическим пораже-

ем коронарных и каротидных артерий должны учитываться возможные варианты как открытых, так и гибридных способов коррекции. Широкий арсенал хирургических и интервенционных технологий создаёт условия для персонализированного подбора наиболее подходящего варианта реваскуляризации. Поэтому учреждение, нацеленное на лечение пациентов со стенозами ВСА и коронарных артерий, должно обладать полным спектром современных методов, не отдавая осознанного предпочтения в пользу открытой или эндоваскулярной реваскуляризации.

Заключение

Продемонстрирована возможность безопасной полной реваскуляризации головного мозга и миокарда с применением гибридного подхода. Представленные методы коррекции показали свою эффективность в достижении успешного исхода госпитализации у сложного для курации пациента. Доказана важность гибридной хирургии в лечении больных с симультанным атеросклеротическим поражением ВСА и коронарных артерий.

Список источников / References

1. Акчурин Р.С., Ширяев А.А., Галаяудинов Д.М. и др. Непосредственные результаты одномоментной операции коронарного шунтирования и каротидной эндартерэктомии. *Кардиология и сердечно-сосудистая хирургия*. 2017; 10(6): 4–8.
2. Казанцев А.Н., Тарасов Р.С., Черных К.П. и др. Клинический случай лечения сочетанной патологии: разрыв аневризмы средней мозговой артерии на фоне стеноза внутренней сонной и коронарных артерий. *Патология кровообращения и кардиохирургия*. 2020; 24(2): 109–118.
3. Kazantsev A.N., Tarasov R.S., Chernykh K.P. et al. A clinical case of treatment of combined pathology: rupture of an aneurysm of the middle cerebral artery against the background of stenosis of the internal carotid and coronary arteries. *Patologiya krovoobrashcheniya i kardiokhirurgiya*. 2020; 24(2): 109–118. (In Russ.) DOI: 10.21688/1681-3472-2020-2-109-118
4. Гордеев М.Л., Бендов Д.В., Гневашев А.С. и др. Десятилетний опыт сочетанных операций на коронарных и брахиоцефальных артериях. *Грудная и сердечно-сосудистая хирургия*. 2015; 57(6): 18–25.
5. Gordeev M.L., Bendov D.V., Gnevashev A.S. et al. Ten years of experience in combined operations on the coronary and brachiocephalic arteries. *Grudnaya i serdечно-sosudistaya khirurgiya*. 2015; 57(6): 18–25. (In Russ.)
6. Manthey S., Spears J., Goldberg S. Coexisting coronary and carotid artery disease — which technique and in which order? Case report and review of literature. *Clin. Med. Insights Cardiol*. 2020; 14: 1179546820951797. DOI: 10.1177/1179546820951797
7. Williams Z., Olivere L.A., Gilmore B. et al. Safety and feasibility of simultaneous transcatheter revascularization with flow reversal and coronary artery bypass grafting for concomitant carotid artery stenosis and coronary artery disease. *Vasc. Endovascular. Surg.* 2020; 54(5): 395–399. DOI: 10.1177/1538574420918971.
8. Казанцев А.Н., Бурков Н.Н., Баяндин М.С. и др. Госпитальные результаты стентирования сонных артерий у пациентов с мультифокальным атеросклерозом. *Кардиология и сердечно-сосудистая хирургия*. 2020; 13(3): 224–229.
9. Kazantsev A.N., Burkov N.N., Bayandin M.S. et al. Hospital results of carotid artery stenting in patients with multifocal atherosclerosis. *Kardiologiya i serdечно-sosudistaya khirurgiya*. 2020; 13(3): 224–229. DOI: 10.17116/kardio202013031224
10. Wang L.J., Mohebbali J., Goodney P.P. et al. The effect of clinical coronary disease severity on outcomes of carotid endarterectomy with and without combined coronary bypass. *J. Vasc. Surg.* 2020; 71(2): 546–552. DOI: 10.1016/j.jvs.2019.03.074
11. Xiang B., Luo X., Yang Y. et al. Midterm results of coronary artery bypass graft surgery after synchronous or staged carotid revascularization. *J. Vasc. Surg.* 2019; 70(6): 1942–1949. DOI: 10.1016/j.jvs.2019.02.057
12. Tzoumas A., Giannopoulos S., Charisis N. et al. Synchronous versus staged carotid artery stenting and coronary artery bypass graft for patients with con-

- comitant severe coronary and carotid artery stenosis: a systematic review and meta-analysis. *Vascular*. 2020; 28(6): 808–815. DOI: 10.1177/1708538120929506
10. Рекомендации ЕОК/ЕОСХ по диагностике и лечению заболеваний периферических артерий 2017. *Российский кардиологический журнал*. 2018; (8): 164–221.
11. Recommendations of the EOK / EOCX for the diagnosis and treatment of peripheral arterial diseases 2017. *Rossiyskiy kardiologicheskiy zhurnal*. 2018; (8): 164–221. (In Russ.) DOI: 10.15829/1560-4071-2018-8-164-221
12. Рекомендации ESC/EACTS по реваскуляризации миокарда 2018. *Российский кардиологический журнал*. 2019; (8): 151–226.
13. ESC/EACTS recommendations for myocardial revascularization 2018. *Rossiyskiy kardiologicheskiy zhurnal*. 2019; (8): 151–226. (In Russ.) DOI: 10.15829/1560-4071-2019-8-151-226
14. Национальные рекомендации по ведению пациентов с заболеваниями брахиоцефальных артерий. М.; 2013. 72 с.
15. National guidelines for the management of patients with brachiocephalic artery disease. Moscow; 2013. 72 p. (In Russ.)
16. Казанцев А.Н., Тарасов Р.С., Бурков Н.Н. и др. Гибридная реваскуляризация головного мозга и миокарда: стратификация риска госпитальных осложнений. *Ангиология и сосудистая хирургия*. 2020; 26(2): 118–123.
17. Kazantsev A.N., Tarasov R.S., Burkov N.N. et al. Hybrid revascularization of the brain and myocardium: stratification of the risk of hospital complications. *Angiologiya i sosudistaya khirurgiya*. 2020; 26(2): 118–123. (In Russ.) DOI: 10.33529/ANGIO2020212
18. Казанцев А.Н., Тарасов Р.С., Бурков Н.Н. и др. Госпитальные результаты чрескожного коронарного вмешательства и каротидной эндартерэктомии в гибридном и поэтапном режимах. *Ангиология и сосудистая хирургия*. 2019; 25(1): 101–107.
19. Kazantsev A.N., Tarasov R.S., Burkov N.N. et al. Hospital results of percutaneous coronary intervention and carotid endarterectomy in hybrid and phased modes. *Angiologiya i sosudistaya khirurgiya*. 2019; 25(1): 101–107. (In Russ.) DOI: 10.33529/angio2019114
20. Казанцев А.Н., Тарасов Р.С., Бурков Н.Н. и др. Каротидная эндартерэктомия: трехлетние результаты наблюдения в рамках одностороннего регистра. *Ангиология и сосудистая хирургия*. 2018; 24(3): 101–108.
21. Kazantsev A.N., Tarasov R.S., Burkov N.N. et al. Carotid endarterectomy: three-year follow-up in a single-center registry. *Angiologiya i sosudistaya khirurgiya*. 2018; 24(3): 101–108. (In Russ.)
22. Алекаян Б.Г., Покровский А.В., Карапетян Н.Г. и др. Непосредственные результаты эндоваскулярного лечения пациентов с сочетанным поражением коронарных и внутренних сонных артерий. *Эндоваскулярная хирургия*. 2019; 6(1): 20–26.
23. Alekayan B.G., Pokrovsky A.V., Karapetyan N.G. et al. Direct results of endovascular treatment in patients with combined lesions of the coronary and internal carotid arteries. *Endovaskulyarnaya khirurgiya*. 2019; 6(1): 20–26. (In Russ.) DOI: 10.24183/2409-4080-2019-6-1-20-26

17. Виноградов Р.А., Пыхтеев В.С., Лашевич К.А. Отдаленные результаты открытого хирургического и эндоваскулярного лечения стенозов внутренних сонных артерий. *Ангиология и сосудистая хирургия*. 2017; 23(4): 164–170. Vinogradov R.A., Pykhteev V.S., Lashevich K.A. Long-term results of open surgical and endovascular treatment of stenosis of the internal carotid arteries. *Angiologiya i sosudistaya khirurgiya*. 2017; 23(4): 164–170. (In Russ.)

18. Кужугет Р.А., Карпенко А.А., Каменская О.В. и др. Эффективность и безопасность временного шунтирования при каротидной эндартерэктомии. *Ангиология и сосудистая хирургия*. 2017; 23(1): 117–123. Kuzhuget R.A., Karpenko A.A., Kamenskaya O.V. et al. Efficacy and safety of temporary bypass grafting in carotid endarterectomy. *Angiologiya i sosudistaya khirurgiya*. 2017; 23(1): 117–123. (In Russ.)

19. Виноградов Р.А., Косенков А.Н., Винокуров И.А. и др. «Немые» ишемические очаги в головном мозге после реваскуляризации брахиоцефальных артерий. *Вестник Национального медико-хирургического центра им. Н.И. Пирогова*. 2017; 12(2): 52–54. Vinogradov R.A., Kosenkov A.N., Vinokurov I.A., et al. “Dumb” ischemic foci in the brain after revascularization of the brachiocephalic arteries. *Vestnik Natsional'nogo mediko-khirurgicheskogo tsentra im. N.I. Pirogova*. 2017; 12(2): 52–54. (In Russ.)

20. Виноградов Р.А., Попов Д.А. Особенности каротидной хирургии при сочетании критического стеноза внутренней сонной артерии и кальциноза ее устья. *Инновационная медицина Кубани*. 2017; 4(8): 65–69. Vinogradov R.A., Popov D.A. Features of carotid surgery with a combination of critical stenosis of the internal carotid artery and calcification of its mouth. *Инновационная медицина Кубани*. 2017; 4(8): 65–69. (In Russ.)

Информация об авторах

Казанцев Антон Николаевич — сердечно-сосудистый хирург, СПб ГБУЗ «Александровская больница», Санкт-Петербург, Россия, <https://orcid.org/0000-0002-1115-609X>

Джафарова Сюйдо Арслановна — студент, ФГБОУ ВО СЗГМУ им. И.И. Мечникова, Санкт-Петербург, Россия, <https://orcid.org/0000-0002-2087-7569>

Цорова Дали Беслановна — студент, ФГБОУ ВО «СЗГМУ им. И.И. Мечникова», Санкт-Петербург, Россия, <https://orcid.org/0000-0001-7796-8165>

Коротких Александр Владимирович — главный врач Клиники кардиохирургии ФГБОУ ВО АГМА, Благовещенск, Россия, <https://orcid.org/0000-0002-9709-1097>

Виноградов Роман Александрович — д.м.н., доцент, зав. отделением сосудистой хирургии ГБУЗ «НИИ Краевая клиническая больница № 1 им. проф. С.В. Очаповского», Краснодар, Россия, главный сосудистый хирург Краснодарского края, <https://orcid.org/0000-0001-9421-586X>

Кравчук Вячеслав Николаевич — д.м.н., профессор, зав. кафедрой сердечно-сосудистой хирургии ФГБОУ ВО СЗГМУ им. И.И. Мечникова, Санкт-Петербург, Россия; начальник отделения хирургического лечения ишемической болезни сердца ФГБВОУ ВО ВМА им. С.М. Кирова, Санкт-Петербург, Россия <https://orcid.org/0000-0002-6337-104X>

Шматов Дмитрий Викторович — д.м.н., профессор, зам. главного врача по кардиохирургии, Клиника высоких медицинских технологий им. Н.И. Пирогова ФГБОУ ВО «Санкт-Петербургский государственный университет», Санкт-Петербург, Россия, <https://orcid.org/0000-0002-1296-8161>

Черных Константин Петрович — сердечно-сосудистый хирург ГБУЗ «Городская Александровская больница», Санкт-Петербург, Россия

Вклад авторов. *Казанцев А.Н.* — написание статьи, выполнение операций, разработка методологии; *Джафарова С.А., Цорова Д.Б.* — написание статьи; *Коротких А.В.* — написание статьи, разработка методологии; *Виноградов Р.А., Кравчук В.Н., Шматов Д.В.* — концепция и дизайн, руководство научно-исследовательской работой; *Черных К.П.* — написание статьи, выполнение операций, разработка методологии.

21. Казанцев А.Н., Виноградов Р.А., Чернявский М.А. и др. Ургентная интервенция гемодинамически значимого стеноза внутренней сонной артерии в острейшем периоде ишемического инсульта. *Патология кровообращения и кардиохирургия*. 2020; 24(3S): 89–97. Kazantsev A.N., Vinogradov R.A., Chernyavsky M.A. et al. Urgent intervention of hemodynamically significant stenosis of the internal carotid artery in the acute period of ischemic stroke. *Patologiya krovoobrashcheniya i kardiokhirurgiya*. 2020; 24(3S): 89–97. (In Russ.) DOI: 10.21688/1681-3472-2020-3S-89-97

22. Чернявский А.М., Едемский А.Г., Чернявский М.А. и др. Гибридные технологии при хирургическом лечении сочетанного атеросклеротического поражения коронарных и сонных артерий. *Патология кровообращения и кардиохирургия*. 2013; 17(1): 45–53. Chernyavsky A.M., Edensky A.G., Chernyavsky M.A. et al. Hybrid technologies in the surgical treatment of combined atherosclerotic lesions of the coronary and carotid arteries. *Patologiya krovoobrashcheniya i kardiokhirurgiya*. 2013; 17(1): 45–53. (In Russ.)

23. Лысенко А.В., Аксельрод Б.А., Гришин А.В. и др. Выбор тактики оперативного вмешательства у пациентов с билатеральным поражением сонных артерий и множественным поражением коронарного русла. *Кардиология и сердечно-сосудистая хирургия*. 2018; 11(6): 71–74. Lysenko A.V., Axelrod B.A., Grishin A.V. et al. Choice of tactics for surgical intervention in patients with bilateral lesion of the carotid arteries and multiple lesions of the coronary bed. *Kardiologiya i serdechno-sosudistaya khirurgiya*. 2018; 11(6): 71–74. (In Russ.) DOI: 10.17116/kardio20181106171

Information about the authors

Anton N. Kazantsev — cardiovascular surgeon, City Alexander Hospital, St. Petersburg, Russia, <https://orcid.org/0000-0002-1115-609X>

Syuydyu A. Dzharafarova — student, I.I. Mechnikov North-Western State Medical University, St. Petersburg, Russia, <https://orcid.org/0000-0002-2087-7569>

Dali B. Tsoeroeva — student, I.I. Mechnikov North-Western State Medical University, St. Petersburg, Russia, <https://orcid.org/0000-0001-7796-8165>

Alexander V. Korotkikh — chief physician, Clinic of Cardiac Surgery, Amur State Medical Academy, Blagoveshchensk, Russia, <https://orcid.org/0000-0002-9709-1097>

Roman A. Vinogradov — D. Sci. (Med.), Associate Professor, Head, Department of vascular surgery, Regional Clinical Hospital No. 1 named after professor S.V. Ochapovsky, Krasnodar, Russia; Chief Vascular Surgeon of the Krasnodar Territory, <https://orcid.org/0000-0001-9421-586X>

Vyacheslav N. Kravchuk — D. Sci. (Med.), Professor, Head, Department of cardiovascular surgery, I.I. Mechnikov North-Western State Medical University, St. Petersburg, Russia; Head, Department of surgical treatment of coronary heart disease, S.M. Kirov Military Medical Academy, St. Petersburg, Russia, <https://orcid.org/0000-0002-6337-104X>

Dmitry V. Shmatov — D. Sci. (Med.), Professor, Deputy chief physician for cardiac surgery, Clinic of high medical technologies named after N.I. Pirogov, St. Petersburg State University, St. Petersburg, Russia, <https://orcid.org/0000-0002-1296-8161>

Konstantin P. Chernykh — cardiovascular surgeon, City Alexander Hospital, St. Petersburg, Russia

Author contribution. *Kazantsev A.N.* — writing the manuscript, performing surgeries, developing the methodology; *Dzharafarova S.A., Tsoeroeva D.B.* — writing the manuscript; *Korotkikh A.V.* — writing the manuscript, developing the methodology; *Vinogradov R.A., Kravchuk V.N., D.V. Shmatov* — concept and design, leading the research; *Chernykh K.P.* — writing the manuscript, performing surgeries, developing the methodology.