

Трансформация церебральной перфузии при стенозах внутренних сонных артерий после хирургической реваскуляризации

А.Н. Сергеева, Р.Н. Коновалов, Д.В. Сергеев, А.С. Суслин, С.И. Скрылев, М.В. Кротенкова, М.А. Пирадов

ФГБУ «Научный центр неврологии» РАМН (Москва)

Изменения церебральной перфузии и состояние коллатерального кровоснабжения при стенозах внутренних сонных артерий могут иметь прогностическое значение для восстановления кровотока при проведении реваскуляризационных вмешательств на внутренних сонных артериях (ВСА). С целью определения закономерностей изменения перфузии мозга у пациентов со стенозами ВСА было проведено клинико-КТ-перфузионное исследование 41 пациента с умеренными и выраженными стенозами ВСА до и после хирургического лечения. Перфузионная компьютерная томография (ПКТ) проводилась 17 пациентам с умеренными стенозами ВСА (50–69%) и 24 пациентам с выраженными стенозами ВСА (70–99%) до хирургического вмешательства (баллонной ангиопластики со стентированием или каротидной эндартерэктомии), после операции на 3–7-й день и через 1–3 месяца; сканирование проводилось на уровне базальных ганглиев и семиовальных центров. У пациентов без стенозирующего поражения ВСА (контрольная группа – 39 чел.) ПКТ проводилась однократно. В результате исследования установлено, что хирургическое восстановление просвета ВСА приводит к нормализации параметров мозгового кровотока в зоне кровоснабжения средней мозговой артерии, что проявляется снижением параметров МТТ и СВУ и повышением СВФ до значений, сопоставимых с контрольной группой. При этом в зонах переднего и заднего смежного кровоснабжения, наиболее страдающих в условиях хронической гипоперфузии, восстановление церебральной перфузии происходит только у пациентов с замкнутым виллизиевым кругом (ВК) и при умеренно выраженном атеросклеротическом поражении ВСА. Таким образом, прогностическими факторами неудовлетворительного восстановления кровотока у пациентов со стенозами ВСА являются наличие выраженного стеноза ВСА (>70%) и незамкнутый ВК.

Ключевые слова: перфузионная КТ, перфузия мозга, церебральная гемодинамика, стеноз внутренней сонной артерии, реваскуляризация внутренних сонных артерий.

Введение

Сердечно-сосудистые заболевания доминируют среди основных причин заболеваемости, смертности и инвалидизации во всем мире. Атеросклеротическое поражение ветвей дуги аорты является одной из самых частых причин ишемического инсульта [8, 9, 36]. Риск развития транзиторной ишемической атаки или инсульта возрастает с увеличением степени стеноза ВСА и при прогрессировании стенозирующего поражения как у пациентов с клинически симптомными стенозами ВСА, так и у пациентов с асимптомными стенозами ВСА [24, 27, 29].

Среди основных патогенетических механизмов развития ишемии следует прежде всего выделить два: гемодинамический, связанный с нарушением церебральной перфузии вследствие стенозирования экстра- и интракраниальных артерий и увеличения в размерах атеросклеротической бляшки, и эмболический, представляющий собой окклюзию интракраниальных артерий эмболическим субстратом, в качестве которого могут выступать как тромботические массы, образующиеся на поверхности атеросклеротической бляшки, так и фрагменты самой бляшки в результате нарушения целостности ее поверхности [5, 34]. Таким образом, наличие стеноза ВСА связано с увеличением риска возникновения как гемодинамического, так и эмбо-

лического факторов развития инсульта. Основными хирургическими методами профилактики острых цереброваскулярных событий в каротидной системе являются каротидная эндартерэктомия (КЭ) и чрескожная транслюминальная ангиопластика со стентированием (ТАС). Каротидная эндартерэктомия, вошедшая в клиническую практику в середине 50-х годов XX века, до сих пор считается «золотым стандартом» лечения стенозирующего поражения ВСА, основываясь на данных ряда крупных многоцентровых исследований, проведенных в 1990-х гг. [11, 18, 19, 28]. В последние десятилетия в качестве альтернативного и менее инвазивного метода лечения широкое распространение получила эндоваскулярная реконструкция – чрескожная транслюминальная ангиопластика со стентированием стенозов ВСА, впервые описанная в конце 1970-х гг. [25]. Проведено несколько исследований [1, 14, 31], сравнивающих результаты КЭ и стентирования и описывающих преимущества, клиническое значение, пери- и послеоперационные риски того или иного метода, однако, согласно данным последнего международного исследования CREST, у пациентов с симптомными и асимптомными стенозами ВСА долгосрочные риски развития ишемического инсульта, инфаркта миокарда или смерти достоверно не отличаются между группами КЭ и каротидного стентирования; при этом периоперационный период при эндоваскулярном вмешательстве характеризуется более высоким риском инсульта, а при КЭ выше риск инфаркта миокарда [13].

Хорошо известно, что при определении степени риска возникновения ишемического инсульта для уточнения показаний к ангиохирургической операции наряду с оценкой клинических симптомов, степени стеноза, характеристик атеросклеротической бляшки, цереброваскулярного резерва, состояния коллатерального кровообращения, важную роль играет состояние церебральной гемодинамики. Разнообразие существующих визуализационных методов дает возможность прямо или косвенно оценивать состояние мозгового кровотока. Эти методы основаны на различных физиологических механизмах, позволяющих предположить наличие церебральных гемодинамических нарушений [1, 7, 16].

Среди методов изучения мозгового кровотока, которые используются в настоящее время, основными являются *позитронно-эмиссионная томография (ПЭТ), однофотонная эмиссионная компьютерная томография (ОФЭКТ), компьютерная томография с ксеноновым усилением (Xe КТ), перфузионно-взвешенная магнитно-резонансная томография (ПВ МРТ) с контрастом, перфузионная компьютерная томография (ПКТ)*, а также такие методы, как перфузионная МРТ с маркировкой артериальных спинов и доплеровская оценка объема крови во внутренней сонной артерии (как показателя кровотока в соответствующем полушарии мозга). Указанные методы характеризуются различными техническими требованиями и доступностью, временным и пространственным разрешением [3, 6] и применяются для оценки изменений церебральной гемодинамики после ангиохирургических операций [21–23, 28, 33]. Наиболее актуальным и доступным методом оценки мозгового кровотока в настоящее время является ПКТ. ПКТ позволяет оценить состояние гемодинамики на капиллярном уровне. Метод ПКТ основан на внутривенном введении контрастного вещества (КВ), прохождение которого по церебральной сети капилляров отслеживается при помощи серии КТ-срезов. Теоретические основы метода были описаны L. Axel в 1979 г., уже через 7 лет после появления первого аппарата КТ. На основании данных об изменении рентгеновской плотности элементов изображения по мере прохождения КВ строится график зависимости плотности (т.е. изменения концентрации КВ в каком-либо элементе среза) от времени (*time-density curve, TDC*) [7, 12]. Церебральная перфузия оценивается по картам, построенным для каждого из параметров, а также по их абсолютным и относительным значениям в выбранных областях головного мозга. Информация о состоянии мозгового кровотока представляется при помощи совокупности параметров:

- Церебральный объем крови (*cerebral blood volume, CBV*) – общий объем крови в выбранном участке мозговой ткани. Это понятие включает кровь как в капиллярах, так и в более крупных сосудах – артериях, артериолах, венах и венах. Данный показатель измеряется в миллилитрах крови на 100 г мозгового вещества (мл/100 г);
- Церебральный кровоток (*cerebral blood flow, CBF*) – скорость прохождения определенного объема крови через заданный объем ткани мозга за единицу времени. CBF измеряется в миллилитрах крови на 100 г мозгового вещества в минуту (мл/100 г × мин);
- Среднее время прохождения крови (*mean transit time, MTT*) – среднее время, за которое кровь проходит по сосудистому руслу выбранного участка мозговой ткани, измеряется в секундах (сек).

Согласно принципу центрального объема, который является общим для всех методов оценки тканевой перфузии, эти параметры связаны соотношением:

$$CBV = CBF \times MTT.$$

С помощью ПКТ проведен ряд исследований церебральной перфузии у пациентов с атеросклеротическим поражением ВСА до и после проведения ангиохирургических операций [17, 26, 30, 32, 35]. Однако данные этих исследований противоречивы и не позволяют однозначно оценить изменения церебральной гемодинамики у пациентов со стенозами ВСА после реваскуляризации. **Целью** настоящего исследования является определение закономерностей изменения мозгового кровотока у пациентов с атеросклеротическим стенозом ВСА после хирургического лечения в зависимости от степени стеноза и состояния коллатерального кровоснабжения, включая анализ строения ВК.

Материал и методы исследования

Обследован 41 пациент со стенозами ВСА, включая 17 пациентов с умеренными стенозами ВСА (50–69%) и 24 пациента с выраженными стенозами ВСА (70–99%). Всем пациентам проводились реваскуляризационные операции на внутренних сонных артериях: у 19 (46%) чел. – каротидная эндартерэктомия, у 22 (54%) чел. – баллонная ангиопластика со стентированием ВСА. В группу контроля (39 чел.) вошли лица с легкой и умеренной степенью артериальной гипертензии, без стенозирующего поражения ВСА и без очаговых изменений в веществе головного мозга. Из исследования исключались пациенты с очаговыми изменениями в веществе головного мозга, размер которых превышал 1/3 бассейна средней мозговой артерии. Всем пациентам проводились стандартная компьютерная томография, компьютерно-томографическая ангиография (КТА) и ПКТ на мультиспиральном компьютерном томографе (Philips Brilliance 16P, Нидерланды). ПКТ проводилась до хирургического вмешательства и после операции на 3–7-й день и через 1–3 месяца. ПКТ проводилась на уровне базальных ганглиев и семиовальных центров с толщиной захвата сканирования 2,5 см. Последующая обработка данных выполнялась на рабочей станции Extended Brilliance Workspace с помощью программного пакета Brain Perfusion. В результате обработки были получены карты цветового кодирования перфузионных параметров (CBV, CBF, MTT, TTP) и их абсолютные количественные значения в областях интереса: зона кровоснабжения средней мозговой артерии (ЗСМА), передняя зона смежного кровоснабжения (ПЗСК) и задняя зона смежного кровоснабжения (ЗЗСК) (рис. 1). Статистическая обработка полученных данных осуществлялась с помощью пакета программ Statistica 8.0: сопоставление двух и трех независимых признаков (с использованием U-критерия Манна-

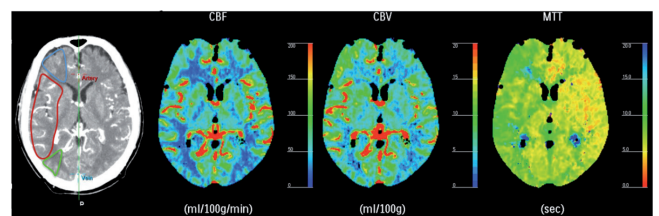


рис. 1: Исследуемые области интереса (передняя и задняя зоны смежного кровоснабжения, зона кровоснабжения СМА) и перфузионные карты параметров CBF, CBV, MTT.

Уитни и метода Краскела-Уоллиса соответственно); сопоставление двух и трех зависимых признаков (с использованием методов Уилкоксона и дисперсионного анализа с повторениями с проведением теста Ньюмана-Килса соответственно). Для количественных данных определялись описательные статистические показатели с вычислением абсолютного и относительного (%) количества пациентов, медианы и 25%-го и 75%-го квартилей (Me [25%; 75%]). Статистически значимыми считались результаты при $p < 0,05$.

При КТ ангиографии интракраниальных сосудов, которая по своей информативности не уступает традиционной дигитальной субтракционной ангиографии [2], оценивалось состояние ВК. Практически у всех пациентов визуализировался кровоток по передней соединительной артерии и оценивался кровоток по задней соединительной артерии на стороне стеноза. ВК считался замкнутым, если визуализировался кровоток по передней соединительной артерии и по ипсилатеральной задней соединительной артерии. При отсутствии кровотока по ипсилатеральной задней соединительной артерии ВК считался незамкнутым.

Результаты

Обследуемые пациенты в группах умеренных и выраженных стенозов были сопоставимы по полу, возрасту, наличию сопутствующих заболеваний и факторов риска (табл. 1). Однако в группе выраженных стенозов преобладали пациенты с клинически симптомными стенозами ВСА [n=16 (66%)] по сравнению с асимптомными [n=8 (34%)], тогда как в группе умеренных стенозов пациенты с симптомными стенозами были представлены в меньшем количестве [n=5 (29%)] по сравнению с асимптомными [n=13 (71%)].

таблица 1: Клиническая характеристика пациентов в обследуемых группах.

Признак	Пациенты со стенозом ВСА >70% n=24	Пациенты со стенозом ВСА 50–69% n=17
Возраст	67 [59; 71]	64 [55; 70]
Пол	18 (75%) м, 6 (25%) ж	13 (77%) ж, 4 (23%) м
Симптомные стенозы	16 (66%)*	5 (29%)*
Асимптомные стенозы	8 (34%)*	12 (71%)*
Незамкнутый ВК	12 (50%)	9 (52%)
Замкнутый ВК	12 (50%)	8 (48%)
Артериальная гипертензия	22 (90%)	15 (88%)
Сахарный диабет	4 (83%)	14 (82%)
Нарушения сердечного ритма	4 (16%)	1 (5%)
Ишемическая болезнь сердца	8 (33%)	6 (35%)

Примечание: * – статистически значимые различия между группами при $p < 0,05$

таблица 2: Перфузионные параметры до и после операции в группе умеренных стенозов (50–69%).

Параметр	До операции	На 3–7 день после операции	Через 1–3 месяца после операции	Группа контроля
Зона кровоснабжения СМА				
CBV	3,8 [3,6; 3,98]	3,35 [3,07; 3,93]	3,85 [3,31; 4,11]	3,72 [3,52; 4,05]
CBF	52,2 [45,79; 62,23]	48,12 [41,35; 53,36]	46,33 [41,83; 57,47]	50,18 [45,4; 54,56]
MTT	4,39 [3,66; 4,93]	4,38 [3,56; 5,1]	4,73 [3,92; 5,01]	4,43 [4,06; 4,81]
Передняя зона смежного кровоснабжения				
CBV	3,46 [3,26; 3,76]	3,13 [2,71; 3,48]	3,15 [3,05; 3,45]	3,43 [3,16; 3,83]
CBF	41,78 [35,2; 50,06]	38,36 [31,85; 41,55]	38,25 [32,59; 42,49]	42,37 [38,47; 48,65]
MTT	4,93 [4,28; 5,2]	5,19 [3,99; 5,68]	4,88 [4,6; 5,31]	4,97 [4,33; 5,42]
Задняя зона смежного кровоснабжения				
CBV	3,4 [3,06; 3,77]	3,13 [2,82; 3,67]	3,23 [3,02; 3,59]	3,53 [3,17; 3,85]
CBF	38,64 [34,9; 42,11]	33,78 [30,76; 42,35]	35,93 [33,35; 40,87]	40,31 [36,68; 46,34]
MTT	5,18 [4,81; 5,89]	5,41 [5,1; 5,67]	5,1 [4,76; 5,68]	5,21 [4,75; 5,63]

Перфузионные параметры, как ранее упоминалось, оценивались у всех пациентов до операции, через 3–7 дней и через 1–3 месяца после оперативного вмешательства. При оценке перфузионных параметров в ранние и отдаленные сроки после операции в группе стенозов ВСА 50–69% не было выявлено статистически значимых изменений по сравнению с группой контроля (табл. 2, рис. 2). Т.е. параметры CBV, CBF, MTT во всех исследованных областях после ревазуляризации значимо не отличались от контрольной группы.

В группе выраженных стенозов отмечалось значимое снижение значений параметра CBV и повышение MTT на 3–7 день после операции в ЗК СМА, ПЗСК, ЗЗСК (табл. 3). Между значениями перфузионных параметров второго и третьего исследований статистически значимых различий не было выявлено. В отношении первого и третьего исследований отмечались значимые различия между значениями параметра MTT в зоне кровоснабжения средней мозговой артерии, что соответствует снижению MTT (5,46 по сравнению с 4,67, $p=0,003$) через 1–3 месяца после ревазуляризации. В задней

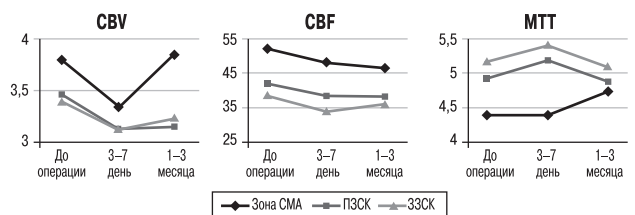


рис. 2: Изменения перфузионных параметров у пациентов со стенозами 50–69% до и после операции.

Примечание: СМА – зона кровоснабжения средней мозговой артерии; ПЗСК – передняя зона смежного кровоснабжения; ЗЗСК – задняя зона смежного кровоснабжения.

таблица 3: Перфузионные параметры до и после операции в группе выраженных стенозов ВСА (>70%).

Параметр	До операции	На 3–7 день после операции	Через 1–3 месяца после операции	Группа контроля
Зона кровоснабжения СМА				
CBV	4,02 [3,68; 4,46]*	3,79 [3,31; 4,13]*	3,96 [3,76; 4,42]	3,72 [3,52; 4,05]
CBF	42,72 [37,53; 50,18]	47,39 [42,69; 54,48]	50,49 [43,92; 54,09]	50,18 [45,4; 54,56]*
MTT	5,46 [4,92; 6,28]**	4,69 [4,2; 5,11]*	4,67 [4,49; 5,07]#	4,43 [4,06; 4,81]*
Передняя зона смежного кровоснабжения				
CBV	3,58 [3,25; 4,26]*	3,49 [3,09; 4,01]*	3,62 [3,15; 3,8]	3,43 [3,16; 3,83]
CBF	38,47 [32,2; 43,96]	42,31 [39,22; 47,37]	37,06 [32,56; 42,18]	42,37 [38,47; 48,65]
MTT	6,01 [5,31; 6,74]*	4,97 [4,63; 5,34]*	5,54 [5,05; 6,3]#	4,97 [4,33; 5,42]#
Задняя зона смежного кровоснабжения				
CBV	4 [3,58; 4,16]**	3,8 [3,07; 3,99]*	3,19 [3,04; 3,77]#	3,53 [3,17; 3,85]
CBF	33,39 [30,17; 42,41]*	40 [34,22; 46,27]*	33,89 [29,71; 41,19]#	40,31 [36,68; 46,34]*#
MTT	6,22 [5,72; 8,35]**	5,43 [4,8; 6,08]*	5,8 [5,36; 6,36]#	5,21 [4,75; 5,63]#

Примечание:

* – статистически значимые различия между значениями 1-го и 2-го исследований (p<0,05)

– статистически значимые различия между значениями 1-го и 3-го исследований (p<0,05)

\$ – статистически значимые различия между значениями 3-го исследования и группы контроля (p<0,05)

зоне смежного кровоснабжения отмечалось значимое снижение CBV (4 по сравнению с 3,19, p=0,03) и снижение MTT (6,22 по сравнению с 5,8, p=0,01) (рис. 3). При сравнении с группой контроля достоверных различий между значениями параметров во время 2-го исследования не отмечено. Через 1–3 месяца отмечалось удлинение MTT в передней и задней зонах смежного кровоснабжения и снижение CBF в задней зоне смежного кровоснабжения. Таким образом, церебральная перфузия нормализовалась в зоне кровоснабжения СМА, а в зонах смежного кровоснабжения сохранялись гемодинамические нарушения, причем наиболее выраженные в задней зоне смежного кровоснабжения.

Динамические изменения перфузионных параметров по сравнению с контрольной группой представлены на рис. 4. Так в группе умеренных стенозов ВСА значения параметров CBF и MTT незначительно отличаются от контрольной

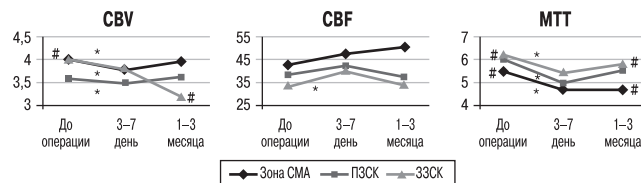


рис. 3: Изменения перфузионных параметров у пациентов со стенозами ВСА>70% до и после операции.

Примечание: * – статистически значимые различия между значениями 1-го и 2-го исследований (p<0,05); # – статистически значимые различия между значениями 1-го и 3-го исследований (p<0,05). СМА – зона кровоснабжения средней мозговой артерии; ПЗСК – передняя зона смежного кровоснабжения; ЗЗСК – задняя зона смежного кровоснабжения.

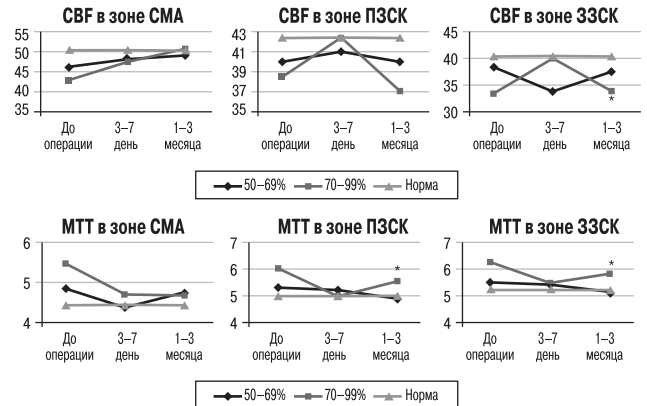


рис. 4: Изменения перфузионных параметров у пациентов с умеренными и выраженными стенозами по сравнению с контрольной группой.

Примечание: * – статистически значимые различия между значениями параметров группы 70–99% на 3-е исследование и группы нормы. СМА – зона кровоснабжения средней мозговой артерии; ПЗСК – передняя зона смежного кровоснабжения; ЗЗСК – задняя зона смежного кровоснабжения.

группы на 2-е и 3-е исследования; в то время как значения этих параметров в группе выраженных стенозов нормализовались во всех исследуемых зонах только через 3–7 дней после операции, а через 1–3 месяца отмечалось снижение CBF и удлинение MTT в зонах смежного кровоснабжения.

Особенности строения ВК оценивались у 35 чел. Для анализа влияния строения ВК на изменение церебральной гемодинамики пациентов разделили на 2 подгруппы с замкнутым виллизиевым кругом (ЗВК) – 14 чел. и с незамкнутым виллизиевым кругом (НВК) – 21 чел., независимо от выраженности стенозирующего поражения ВСА. При сравнении этих подгрупп между собой статистически значимых различий между группами по всем исследуемым параметрам (CBV, CBF, MTT) не было отмечено. При сравнении с группой контроля выявлено, что у пациентов с НВК в передней и задней зонах смежного кровоснабжения отмечается снижение церебральной перфузии в виде статистически значимых изменений перфузионных параметров:

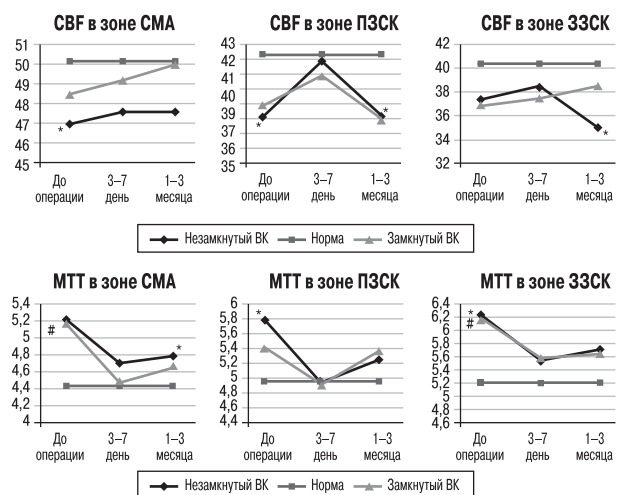


рис. 5: Изменения параметров CBF и MTT в подгруппах и незамкнутым и замкнутым ВК по сравнению с контрольной группой.

Примечание: * – статистически значимые различия между группой с незамкнутым виллизиевым кругом и группой нормы; # – статистически значимые различия между группой с замкнутым виллизиевым кругом и группой нормы. СМА – зона кровоснабжения средней мозговой артерии; ПЗСК – передняя зона смежного кровоснабжения; ЗЗСК – задняя зона смежного кровоснабжения.

снижение CBF ($p=0,011$ и $p=0,013$ соответственно) и повышение МТТ ($p=0,013$ и $p=0,008$ соответственно), в зоне кровоснабжения СМА отмечается достоверное снижение CBF ($p=0,015$). У пациентов с ЗВК имеет место значимое повышение значений МТТ в зоне кровоснабжения СМА и в задней зоне смежного кровоснабжения ($p=0,019$ и $p=0,013$ соответственно). Однако при оценке динамических изменений параметров отмечено, что сразу после оперативного вмешательства значения параметров в обеих подгруппах значимо не отличались от нормы. Во время 3-го исследования у пациентов с НВК отмечаются меньшие значения CBF в передней и задней зонах смежного кровоснабжения ($p=0,018$, $p=0,0002$ соответственно) по сравнению с контрольной группой. У пациентов с ЗВК в отдаленный период после операции значимых различий с контрольной группой не выявлено (рис. 5).

Обсуждение

Атеросклеротическое поражение внутренних сонных артерий приводит к изменениям церебральной гемодинамики в результате падения давления в дистальных артериальных сосудах, что в свою очередь приводит к снижению перфузионного давления. Механизмы церебральной ауторегуляции направлены на поддержание мозгового кровотока посредством включения коллатеральных сосудов или рефлекторной вазодилатации с повышением перфузионного давления; при этом отмечаются изменения перфузионных параметров: удлинение МТТ и увеличение СВВ. Параметр МТТ является наиболее чувствительным при ранних изменениях церебральной перфузии, его увеличение наблюдается уже при умеренно выраженном атеросклеротическом поражении ВСА [3, 16, 35]. Параметр СВВ также может увеличиваться вместе с удлинением МТТ.

Хирургическое лечение стенозов внутренних сонных артерий направлено на снижение риска развития ишемического инсульта в ипсилатеральном полушарии. Реваскуляризация может приводить к нормализации перфузионного давления и, соответственно, к улучшению перфузии мозга в целом. Так, согласно нашим данным, у пациентов со стенозами ВСА >70% на 3–7 день после операции отмечалось статистически значимое уменьшение значений параметра СВВ и снижение МТТ в 3 исследуемых зонах, через 1–3 месяца в зоне кровоснабжения СМА наблюдалось не только снижение СВВ и МТТ, но и повышение CBF. Однако в зонах смежного кровоснабжения в этот же период отмечалась лишь нормализация МТТ. Реваскуляризация, приводящая к рефлекторной вазоконстрикции, нормализует перфузионное давление и, соответственно, мозговой кровоток, что проявляется вышеописанными изменениями параметров КТ-перфузии. При этом в зоне кровоснабжения СМА отмечается улучшение церебральной гемодинамики как сразу после операции, так и в отдаленный период, тогда как в смежных зонах – только снижение МТТ, отличное от контрольной группы. Иными словами, у этих пациентов состояние церебральной гемодинамики в зонах смежного кровоснабжения возвращается к дооперационному. Такая динамика перфузии, вероятно, связана с тем, что зоны смежного кровоснабжения, наиболее страдающие при сниженном перфузионном давлении и подверженные продолжительной хронической вазодилатации, либо уже адаптированы к состоянию измененной церебральной перфузии, либо требуют

более длительного периода для восстановления ауторегуляции.

У пациентов с умеренно выраженными стенозами ВСА (50–69%) статистически значимых различий между данными послеоперационных параметров с контрольной группой не выявлено как в ранний, так и в отдаленный период. Т.е. у данной группы пациентов происходит нормализация параметров перфузии мозга как в зоне кровоснабжения СМА, так и в зонах смежного кровоснабжения, что вероятно, связано с тем, что первоначальное снижение, гемодинамического статуса данной группы находится в пределах ауторегуляторных возможностей.

ВК – основной артериальный анастомоз, обеспечивающий коллатеральное кровоснабжение для поддержания нормального церебрального кровотока. В нашем исследовании у пациентов с ЗВК и НВК исходно не выявлено значимых различий мозговой перфузии, что может быть связано с тем, что не оценивался кровоток по вторичным анастомозам (лептоменингеальные анастомозы, глазничная артерия), которые, вероятно, активизировались в условиях хронической гипоперфузии. Так, в нескольких исследованиях [15, 20, 30] получены противоречивые данные о наличии или отсутствии зависимости церебральной гемодинамики от варианта строения ВК в условиях сниженной перфузии. Однако в настоящем исследовании при сравнении с контрольной группой и в динамике после операции отмечено, что у пациентов с НВК снижение церебральной гемодинамики нормализовалось в зоне кровоснабжения СМА, а в зонах смежного кровоснабжения перфузионные параметры не изменились. В то же время у пациентов с ЗВК первоначальные изменения церебральной перфузии в зоне кровоснабжения СМА и в задней зоне смежного кровоснабжения, которые проявлялись повышением МТТ, при обследованиях после операции нормализовались.

Заключение

Целью хирургического лечения стенозов внутренних сонных артерий является снижение риска возникновения ишемического инсульта, что может сопровождаться улучшением церебральной гемодинамики.

Перфузионная компьютерная томография является доступным методом, позволяющим количественно оценить состояние мозгового кровотока до и после ангиохирургических операций. У пациентов как с выраженными, так и с умеренными стенозами ВСА, после проведения ангиохирургических операций отмечается нормализация кровотока в зоне кровоснабжения средней мозговой артерии, что проявляется снижением параметров СВВ, МТТ и увеличением CBF. Однако среди стенозов ВСА >70% реваскуляризация существенно не меняет церебральную перфузию в зонах смежного кровоснабжения, как наиболее подверженных изменениям церебральной перфузии и уже адаптированных к данному состоянию. У пациентов с замкнутым ВК нормализация мозгового кровотока происходит лучше, чем у пациентов с НВК. Таким образом, факторами отсутствия нормализации кровотока в зонах смежного кровоснабжения после операций являются наличие выраженного стеноза ВСА (>70%) и незамкнутый виллизиев круг.

Список литературы

1. *Верещагин Н.В., Мусатова И.В., Пирадов М.А.* Радиоизотопный (¹³³Xe) ингаляционный метод определения регионарного мозгового кровотока. Журн. неврол. и психиатрии им. С.С. Корсакова. 1983; 1: 16–21.
2. *Давыденко И.С., Кротенкова М.В., Коновалов Р.Н., Пирадов М.А.* Проспективное сравнение компьютерно-томографической, магнитно-резонансной ангиографии и цифровой субтракционной ангиографии для определения степени гемодинамически значимых стенозов внутренних сонных артерий. Анн. клинич. и эксперим. неврол. 2008; 3: 19–24.
3. *Кротенкова М.В.* Диагностика острого инсульта: нейровизуализационные алгоритмы: дис. ...док. мед. наук. М., 2011: 314.
4. *Пирадов М.А.* Мозговой кровоток у больных с закупоркой внутренних сонных артерий: дис. ...канд. мед. наук. М., 1984: 131.
5. *Пирадов М.А., Верещагин Н.В., Лунев Д.К.* Гемодинамические факторы риска повторных инфарктов мозга у больных с закупоркой ВСА. Журнал неврологии и психиатрии им. С.С. Корсакова 1986; 1: 11–14.
6. *Сергеев Д.В.* Острый ишемический инсульт: клинич.-КТ-перфузионное исследование: дис. ...канд. мед. наук. М., 2010: 91.
7. *Сергеев Д.В., Лаврентьева А.Н., Кротенкова М.В.* Методика перфузионной компьютерной томографии в диагностике острого ишемического инсульта. Анн. клинич. и эксперим. неврол. 2008; 3: 30–37.
8. *Суслина З.А., Пирадов М.А.* Инсульт: диагностика, лечение, профилактика. Под ред. З.А. Суслиной, М.А. Пирадова. М.: МЕДпресс-информ, 2008.
9. *Танашиян М.М., Лагода О.В., Домашенко М.А.* Профилактика ишемических инсультов у пациентов с атеросклеротической патологией магистральных артерий головы. Атмосфера. Нервные болезни 2008; 1: 2–6.
10. *Alberts M.J.* Results of a multicentre prospective randomized trial of carotid artery stenting vs carotid endarterectomy. Stroke 2001; 32: 325.
11. Asymptomatic Carotid Surgery Trial Collaborative Group. Prevention of disabling and fatal strokes by successful carotid endarterectomy in patients without recent neurological symptoms: randomized controlled trial. Lancet 2004; 363: 1491–1502.
12. *Axel L.* Cerebral blood flow determination by rapid sequence computed tomography. Radiology 1980; 137: 679–686.
13. *Brott T.G., Hobson R.W., Howard G. et al.* CREST Investigators. Stenting versus endarterectomy for treatment of carotid-artery stenosis. N Engl J Med. 2010 Jul 1; 363 (1): 11–23.
14. CAVATAS Investigators. Endovascular versus surgical treatment in patients with carotid stenosis in the Carotid and Vertebral Artery Transluminal Angioplasty Study (CAVATAS): a randomized trial. Lancet 2001; 357: 1729–1737.
15. *Chuang Y.-M., Chang Y.-J. et al.* Correlation between the flow pattern of the circle of Willis and segmental perfusion asymmetry after carotid artery revascularization. EJN 2011; 18: 1132–1138.
16. *Derdeyn C.P., Grubb R.L. Jr., Powers W.J.* Cerebral hemodynamic impairment: methods of measurement and association with stroke risk. Neurology 1999; 53: 251–259.
17. *Duan Y., Li G., Yang Y. et al.* Change in cerebral hemodynamics after carotid stenting of symptomatic carotid artery. Eur J Radiol. 2012; 81 (4): 744–748.
18. European Carotid Surgery Trial Collaborators. Randomized trial of endarterectomy for recently symptomatic carotid stenosis: Final results of the MRC European Carotid Surgery Trial (ECST). Lancet 1998; 351: 1379–1387.
19. *Hobson R.W., Weiss D.G., Fields W.S. et al.* Efficacy of carotid endarterectomy for asymptomatic carotid stenosis. The Veterans Affairs Cooperative Study Group. N Engl J Med 1993; 328: 221–227.
20. *Jongen L.M., van der Worp H.B., Waaijer A. et al.* Interrelation between the degree of carotid stenosis, collateral circulation and cerebral perfusion. Cerebrovasc Dis. 2010; 30: 277–284.
21. *Kluytmans M., van der Grond J., Eikelboom BC, Viergever MA.* Long-term hemodynamic effects of carotid endarterectomy. Stroke. 1998; 29: 1567–1572.
22. *Soinne L., Helenius J., Tatlisumak T. et al.* Cerebral Hemodynamics in Asymptomatic and Symptomatic Patients With High-Grade Carotid Stenosis Undergoing Carotid Endarterectomy. Stroke 2003; 34: 1655–1661.
23. *Lishmanov Yu., Shvera I. et al.* The effect of carotid endarterectomy on cerebral blood flow and cerebral blood volume studied by SPECT. J. Neuroradiol. 1997; 24: 155–162.
24. *Caplan L., Henerici M.* Impaired clearance of emboli (washout) is an important link between hypoperfusion, embolism and ischemic stroke. Arch Neurol. 1998; 55: 1475–1482.
25. *Mathias K.* A new catheter system for percutaneous transluminal angioplasty of carotid artery stenosis. Fortschr Med 1997; 95: 1007–1011.
26. *Merckel L.G., Van der Heijden J., Jongen L.M. et al.* Effect of stenting on cerebral CT perfusion in symptomatic and asymptomatic patients with carotid artery stenosis. AJNR Am J Neuroradiol. 2012; 33 (2): 280–285.
27. *Norris J.W.* Risks of cerebral infarction, myocardial infarction and vascular death in patients with asymptomatic carotid disease, transient ischemic attacks and stroke. Cerebrovasc Dis. 1992; 2 (suppl. 1): 2–5.
28. North American Symptomatic Carotid Endarterectomy Trial Collaborators. Beneficial effect of carotid endarterectomy in symptomatic patients with high-grade stenosis. N Engl J Med. 1991; 325: 445–453.
29. *Rothwell P.M.* Carotid artery disease and the risk of ischaemic stroke and coronary vascular events. Cerebrovasc Dis 2000; 10 (suppl. 5): 21–33.
30. *Szarmach A., Halena G., Buczny J. et al.* Evaluation of changes in the parameters of brain tissue perfusion in multi-slice computed tomography in patients after carotid artery stenting. Pol J Radiol. 2011; 76 (3): 7–15.
31. The SPACE Collaborative Group. 30-day results from the SPACE trial of stent-protected angioplasty versus carotid endarterectomy in symptomatic patients. Lancet 2006; 368: 1239–1247.
32. *Trojanowska A., Drop A., Jargiello T. et al.* Changes in cerebral hemodynamics after carotid stenting: evaluation with CT perfusion studies. J Neuroradiol 2006; 33: 169–174.
33. *Vanninen R., Koivisto K., Tulla H. et al.* Hemodynamic effects of carotid endarterectomy by magnetic resonance flow quantification. Stroke. 1995; 26: 84–89.
34. *Vernieri F., Pasqualetti P., Passarelli F. et al.* Outcome of carotid artery occlusion is predicted by cerebrovascular reactivity. Stroke 1999; 30: 593–598.
35. *Waaijer A., van Leeuwen M.S., van Osch M.J. et al.* Changes in cerebral perfusion after revascularization of symptomatic carotid artery stenosis: CT measurement. Radiology 2007; 245: 541–548.
36. *Warlow C., van Gijn J., Dennis M. et al.* Stroke: practical management. 3rd ed. Blackwell Publishing, 2008: 1008.

Cerebral perfusion changes in patients with carotid artery stenosis after surgical revascularization

A.N. Sergeeva, R.N. Konovalov, D.V. Sergeev, A.S. Suslin, M.V. Krotenkova, S.I. Skrylev, M.A. Piradov

Research Center of Neurology, Russian Academy of Medical Sciences (Moscow)

Keywords: CT perfusion, cerebral perfusion, cerebral hemodynamics, carotid artery stenosis, carotid artery revascularization.

Assessment of cerebral perfusion and collateral circulation in patients with carotid stenosis might have prognostic value for effective blood flow restoration after carotid revascularization. To evaluate the changes of cerebral perfusion we studied 41 patients with moderate and severe carotid stenosis before and after surgical or endovascular treatment. Perfusion CT at the level of basal ganglia was performed in 17 patients with moderate (50–69%) and 24 patients with severe (70–99%) carotid stenosis for 3 times: before intervention (transluminal angioplasty with stenting or carotid endarterectomy), 3 to 7 days and 1 to 3 months after treatment. Additionally, single CT perfusion study was done in 39 patients without carotid stenosis (control

group). We found that surgical recanalization of internal carotid artery may aid restoring cerebral blood flow characteristics in the MCA area to the levels similar to those in control group (namely, decrease of MTT and CBV and increase of CBF). However, in anterior and posterior watershed zones, which are known to be the most vulnerable by chronic hypoperfusion, blood flow normalization was seen only in patients with complete circle of Willis and with moderate carotid stenosis. Thus, prognostic factors for inadequate blood flow restoration in patients with carotid artery stenosis after revascularization include severe stenosis (>70%) and incomplete circle of Willis.

Контактный адрес: Сергеева Анастасия Николаевна – мл. науч. сотр. отд. лучевой диагностики ФГБУ «Научного центра неврологии» РАМН. 125367, Москва, Волоколамское ш., д. 80. Тел.: +7 (495) 490-22-05; e-mail: sergeevan83@gmail.com;

Коновалов Р.Н. – ст. науч. сотр. отд. лучевой диагностики;

Сергеев Д.В. – науч. сотр. отд. реанимации и интенсивной терапии;

Суслин А.С. – науч. сотр. отд. лучевой диагностики;

Скрылев С.И. – зав. отд. сосудистой и эндоваскулярной хирургии;

Кротенкова М.В. – зав. отд. лучевой диагностики;

Пирадов М.А. – член-корр. РАМН, зав. отд. реанимации и интенсивной терапии.