

Регионарная характеристика накопления бета-амилоида на доклинической и клинической стадиях болезни Альцгеймера

А.Г. Власенко, Д.К. Моррис, М.А. Минтон

Медицинский факультет Вашингтонского университета (Сент-Луис, США)

Накопление бета-амилоида (Аβ) в виде сенильных бляшек в коре головного мозга является одним из наиболее характерных патоморфологических признаков болезни Альцгеймера (БА). Согласно концепции доклинической стадии БА, накопление Аβ может отмечаться задолго до появления клинической симптоматики. В настоящем исследовании мы рассчитали уровень накопления Аβ в различных областях головного мозга с помощью радиофармпрепарата N-метил-[¹¹C]2-(4'-метиламинофенил)-6-гидроксibenзотиазола ([¹¹C]PIB) у 16 больных с умеренно выраженной деменцией альцгеймеровского типа (ДАТ) и у 223 человек в возрасте от 50 до 86 лет, у которых не отмечалось каких-либо когнитивных расстройств. Пороговый уровень, превышение которого свидетельствует о патологическом характере накопления Аβ, определяли по среднему значению потенциала связывания [¹¹C]PIB для четырех участков коры головного мозга с наиболее высоким Аβ. В обеих группах — и с низким (n = 181), и с высоким (n = 42) уровнем Аβ — наибольшее накопление [¹¹C]PIB отмечалось в предклинье. У больных с ДАТ уровень Аβ был существенно выше, чем у клинически бессимптомных лиц во всех исследованных участках головного мозга с максимальными значениями в области предклинья и префронтальных отделах коры. Полученные данные свидетельствуют, что предклинье является областью коры головного мозга, которая наиболее рано вовлекается в процесс накопления Аβ.

Ключевые слова: болезнь Альцгеймера, бета-амилоид, доклиническая диагностика, предклинье, позитронная эмиссионная томография, [¹¹C]PIB

Депозиты бета-амилоида (Аβ) в структуре сенильных бляшек в коре головного мозга являются одним из наиболее характерных патоморфологических признаков болезни Альцгеймера (БА), при этом повышенное накопление Аβ может отмечаться за многие годы до появления первых клинических симптомов деменции альцгеймеровского типа (ДАТ) [16, 28]. В последние годы были разработаны радиофармпрепараты, позволяющие метить Аβ-бляшки *in vivo* с помощью позитронной эмиссионной томографии (ПЭТ) [1, 46, 49]. Наибольшее распространение получил радиофармпрепарат N-метил-[¹¹C]2-(4'-метиламинофенил)-6-гидроксibenзотиазол или [¹¹C]PIB (производное от "Pittsburgh Compound-B"), продемонстрировавший высокую специфичность при БА [19, 26, 29]. К настоящему времени для [¹¹C]PIB подробно изучены основные методологические аспекты, а также проведено сопоставление результатов [¹¹C]PIB ПЭТ с данными биопсии и патологоанатомических исследований [17, 21, 32].

Применение [¹¹C]PIB позволило выявить повышенное накопление Аβ в головном мозге не только у больных БА, но и у лиц (преимущественно пожилого возраста), не имеющих каких-либо клинических проявлений БА. При этом характер повышенного накопления [¹¹C]PIB при визуальной оценке ПЭТ-изображений практически полностью совпадает с таковым при БА [9, 29]. Эти наблюдения подтверждают правомочность гипотезы о наличии доклинической стадии БА, выдвинутой ранее на основании патологоанатомических данных [3, 16, 28, 45].

На необходимость выделения доклинической стадии БА указывают следующие факты:

– развитие атрофии гиппокампа и некоторых других областей мозга у лиц из группы риска [7, 43];

– расстройство у этих же лиц функциональных связей различных систем мозга, аналогичное таковому при ДАТ [14, 39];

– более выраженное снижение когнитивных функций у здоровых лиц с высоким уровнем Аβ в коре головного мозга по сравнению с теми, у кого не отмечается существенного накопления Аβ [43].

Кроме того, как показывают предварительные данные, высокий уровень накопления Аβ свидетельствует о большей вероятности появления клинической симптоматики БА в течение последующих трех-четырёх лет [29].

Задачей настоящего исследования была регионарная характеристика накопления Аβ, а также сравнительная количественная оценка индивидуального вклада отдельных областей мозга в патологический процесс у лиц пожилого возраста без каких-либо признаков когнитивных расстройств и при ДАТ.

Характеристика больных и методы исследования

Пациенты. В исследование включили 223 человека (средний возраст $67,9 \pm 9,7$ лет) без признаков когнитивных расстройств, а также 16 больных с умеренно выраженной ДАТ (средний возраст $76,5 \pm 7,0$ лет). Работа проводилась в исследовательском центре по изучению БА (Knight Alzheimer's Disease Research Center) Вашингтонского университета. Протокол исследования был описан в предыдущих публикациях [2, 26, 27]. Все пациенты прошли неврологический осмотр, при этом особое внимание уделялось выявлению потенциальных когнитивных расстройств. При наличии таковых оценивали степень их выраженности по клинической шкале деменции (Clinical Dementia Rating, CDR), в которой 0 означает отсутствие деменции, а 3 —

тяжелое когнитивное расстройство [27]. Клинический диагноз, установленный на основании вышеуказанных стандартных критериев, в 93% случаев подтверждается патоморфологическими исследованиями [2].

ПЭТ-исследование осуществлялось с помощью аппаратов «Siemens 961 HR ECAT» или «Siemens 962 HR+ ECAT» (СТИ, Knoxville KY). После помещения в сканер исследуемый получал внутривенно ~12 mCi [¹¹C]PIВ, затем проводили 60-минутное сканирование. После реконструкции проводили регистрацию ПЭТ- и МР-изображений. В каждом случае по стандартному протоколу на МР-томограммах обводили контуры и реконструировали трехмерные участки интереса в различных областях мозга, включая предклинье, префронтальные области коры, латеральные отделы височной извилины, прямую извилину, затылочную кору и головку хвостатого ядра [26].

Количественную оценку потенциалов связывания проводили с помощью графического анализа Logan [22], используя в качестве референтной области кору мозжечка [23]. Для оценки глобального (для всего мозга в целом) уровня накопления Аβ рассчитывали *средний корковый потенциал связывания* (СКПС), определяя среднюю величину потенциалов связывания для четырех областей мозга, наиболее значимых в плане накопления Аβ при БА: предклинье, префронтальной области коры головного мозга, прямой извилины и латеральных отделов височной извилины [26]. Пороговой величиной СКПС, указывающей на наличие патологического накопления Аβ, считали 0,18 [9, 26, 30, 39]. Сравнительную оценку потенциалов связывания [¹¹C]PIВ в различных областях мозга в различных группах исследуемых проводили с помощью теста Стьюдента ($p < 0,05$).

Результаты и обсуждение

У больных с ДАТ при визуальной оценке (рис. 1) отмечался высокий потенциал связывания [¹¹C]PIВ в значительной части коры головного мозга, более выраженный в префронтальных областях коры головного мозга и в предклинье.

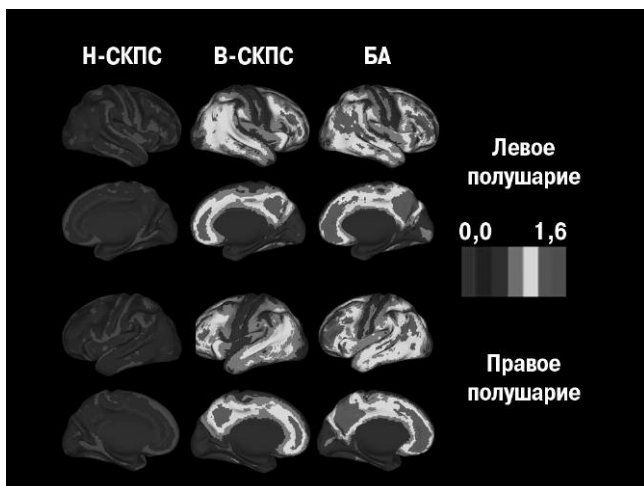


рис. 1: Визуальная характеристика регионарного накопления Аβ при отсутствии когнитивных расстройств и при БА.

Обозначения: СКПС – средний корковый потенциал связывания; Н-СКПС – низкий уровень СКПС; В-СКПС – высокий уровень СКПС

Примечание: цветную версию рис. 1 см. на обложке.

таблица 1: Оценка кровотока во всех группах эксперимента

	n	Потенциал связывания [¹¹ C]PIВ						СКПС
		Пред-клинье	Пре-фронтальная область	Височная извилина	Прямая извилина	Затылочная кора	Хвостатое ядро	
Н-СКПС	181	0,08 ± 0,09	-0,01 ± 0,08*	0,04 ± 0,06*	-0,06 ± 0,07*	0,08 ± 0,06	-0,03 ± 0,08*	0,01 ± 0,06*
В-СКПС	42	0,66 ± 0,24	0,52 ± 0,36*	0,41 ± 0,22*	0,37 ± 0,23*	0,22 ± 0,15*	0,33 ± 0,22*	0,49 ± 0,22*
БА	16	0,97 ± 0,38	0,96 ± 0,46	0,69 ± 0,28*	0,62 ± 0,27*	0,35 ± 0,25*	0,42 ± 0,35*	0,81 ± 0,32*

Обозначения: СКПС – средний корковый потенциал связывания; Н-СКПС – низкий уровень СКПС (<0,18); В-СКПС – высокий уровень СКПС (0,18); БА – болезнь Альцгеймера; n – количество исследованных в группе.

Примечание: * – значения отличные от предклинья (тест Стьюдента, $p < 0,05$).

Значительно меньше данный потенциал был выражен в затылочной, височной и сенсорно-моторной коре, что подтвердилось данными количественного анализа (табл. 1).

У 181 из 223 бессимптомных лиц СКПС не превышал порогового уровня (СКПС <0,18). У 42 человек было выявлено превышение порогового уровня потенциала связывания [¹¹C]PIВ (СКПС ≥ 0,18). Таким образом, у здоровых людей, не имеющих когнитивных расстройств, патологическое повышение накопления Аβ в головном мозге отмечалось в 18,8% случаев. Визуально характер накопления Аβ у бессимптомных лиц с повышенным уровнем Аβ в значительной степени совпадал с таковым при ДАТ, однако степень накопления была существенно меньше. При этом наибольший уровень потенциала связывания [¹¹C]PIВ отмечался в предклинье.

Результаты настоящего исследования, основанного на большом клиническом материале, подтверждают наше предыдущее наблюдение, сделанное с помощью [¹¹C]PIВ ПЭТ: высокий уровень накопления Аβ может отмечаться при отсутствии сколь-либо значимых когнитивных расстройств [26], причем в существенном числе случаев (примерно 20%) [43]. Преимущественная локализация очагов повышенного накопления Аβ на доклинической стадии БА в целом совпадает с таковой при развернутой клинической картине БА. Будучи впервые обнаруженным, избыточное накопление Аβ максимально выражено в предклинье и, в меньшей степени, в префронтальных областях коры головного мозга. Потенциал связывания [¹¹C]PIВ в затылочной коре, прямой извилине и головке хвостатого ядра был наименее выраженным среди всех исследованных областей.

В настоящем исследовании мы подтвердили целесообразность использования предложенного нами ранее способа идентификации и отбора лиц «высокого риска» – индивидумов без когнитивных расстройств, но имеющих весьма высокую вероятность их скорого появления с последующим развитием развернутой клинической картины БА. По сравнению с визуальной оценкой [¹¹C]PIВ-изображений, определение пороговой величины потенциала связывания [¹¹C]PIВ предоставляет возможность гораздо более точной

количественной характеристики уровня накопления Аβ на ранней, доклинической стадии заболевания.

Раннее выявление повышенного уровня Аβ имеет большое значение для расширения и детализации наших представлений о процессах старения, не сопровождающихся когнитивными расстройствами, и в особенности — для дифференциальной диагностики с доклинической стадией БА.

Основная патогенетическая теория БА, предполагающая наличие так называемого «амилоидного каскада», утверждает, что нарушение обмена белка — предшественника Аβ, и последующая повышенная агрегация Аβ являются основными патогенетическими процессами при БА [10, 12, 13]. Избыточное накопление Аβ вызывает ряд последовательных явлений патологического характера, включая формирование нейрофибриллярных клубков, окислительный стресс, воспалительные реакции, токсические воздействия и синаптические расстройства. Все это, в конце концов, приводит к гибели клеток и появлению клинической симптоматики.

В указанный процесс могут вносить свой вклад и многие другие факторы [42], такие как наличие ε4-аллеля гена аполипопротеина Е — известный фактор риска, связанный с более ранним развитием клинической симптоматики БА [6, 30]. В то же время, сходная патоморфологическая картина при аутоморфно-доминантных формах БА и при БА с поздним началом указывает на наличие общего провоцирующего фактора. Аβ может оказывать непосредственное токсическое воздействие на нейроны [38]. Мутации в гене белка-предшественника амилоида повышают риск развития БА с ранним началом, а также семейных форм БА [11, 31, 44].

Поскольку в молодом и, в большинстве случаев, в пожилом возрасте (при отсутствии когнитивных расстройств) не отмечается избыточного накопления Аβ, преодоление среднемозгового порогового уровня и повышенное накопление Аβ именно в тех регионах, которые поражаются при БА, является, бесспорно, важным событием. Именно этот момент, на наш взгляд, может служить отправной точкой для инициации каскада патологических реакций, которые затем могут приобрести необратимый характер и привести к гибели нервных клеток, причем, возможно, уже независимо от наличия и уровня Аβ.

Наши результаты в целом соответствуют данным, полученным в других исследованиях. При БА с помощью однофотонной эмиссионной компьютерной томографии с радиофармпрепаратами ^{99m}Tc-hexamethylpropylenemine (^{99m}Tc-НМРАО) и ^{99m}Tc-ethylcysteinate dimer (^{99m}Tc-ECD) было продемонстрировано существенное снижение гемодинамики в области предклинья [4, 15, 20, 35]. При этом гипо-

перфузия отмечалась у 59% больных с поздним началом БА и у 95% больных с ранним началом БА [18]. По данным ПЭТ, с лигандом [¹⁸F]FDG снижение метаболизма глюкозы в области предклинья может развиваться раньше, чем в других отделах коры головного мозга [25, 36]. Отметим, что такое снижение метаболизма может отмечаться не только при БА, но и на доклинической стадии БА при наличии ε4-аллеля аполипопротеина Е [34, 41]. У больных с ранним началом БА высокая корреляция между уровнем накопления Аβ по данным [¹¹C]PIB и снижением метаболизма глюкозы по данным [¹⁸F] FDG была отмечена в задних отделах поясной извилины и предклинья, но не в других участках мозга [8].

Предклинье принадлежит к области ассоциативной коры головного мозга, ответственной за процессы пространственно-ориентированного поведения [37], а также эпизодической памяти [5]. Кроме того, предклинье входит в состав так называемой сети фоновой активности мозга (default network) — особой группы областей головного мозга, в которой отмечается деактивация (снижение активности) при комплексной психофизиологической стимуляции других регионов. Предполагается, что функцией этой сети является обеспечение фонового состояния бодрствования и слежения за окружающей действительностью [24, 33, 40]. Эти области максимально активны, когда мозг пребывает в состоянии покоя. Примечательно, что большинство регионов этой сети, и в особенности предклинье, характеризуются наиболее высоким уровнем аэробного гликолиза, и именно уровень гликолиза коррелирует с уровнем накопления Аβ [47, 48].

В заключение: полученные нами данные свидетельствуют, что предклинье, по-видимому, является областью коры головного мозга, в которой в первую очередь, задолго до появления клинических признаков БА, начинается патологическое накопление Аβ. Уровень накопления Аβ остается максимальным по сравнению с другими регионами, как на доклинической, так и на клинической стадиях БА.

Финансирование данного исследования осуществлялось грантами национальных институтов здоровья (NIH) США P50 AG05133, P50 AG05681, P30 NS048056, и P01 AG03991, грантом PO1AG026276 Dana Foundation, а также фондом «Charles F. and Joanne Knight Initiative», оказывающим значительную финансовую поддержку исследовательскому центру по изучению БА Вашингтонского университета.

Мы благодарны персоналу исследовательского центра по изучению БА Вашингтонского университета, а также всем, принявшим участие в проекте, за их совместные усилия, обеспечившие успешное осуществление нашего исследования.

Список литературы

1. *Agdeppa E.D., Kepe V., Liu J. et al.* Binding characteristics of radiofluorinated 6-dialkylamino-2-naphthylethylidene derivatives as positron emission tomography imaging probes for beta-amyloid plaques in Alzheimer's disease. *J. Neurosci.* 2001; 21: RC189.
2. *Berg L.* Clinical Dementia Rating (CDR). *Psychopharmacol. Bull.* 1988; 24: 637–639.

3. *Braak H., Braak E.* Neuropathological staging of Alzheimer-related changes. *Acta Neuropathol.* (Berl.) 1991; 82: 239–259.
4. *Bradley K.M., O'Sullivan V.T., Soper N.D. et al.* Cerebral perfusion SPET correlated with Braak pathological stage in Alzheimer's disease. *Brain* 2002; 125: 1772–1781.

5. *Cavanna A.E., Trimble M.R.* The precuneus: a review of its functional anatomy and behavioral correlates. *Brain* 2006; 129: 564–583.
6. *Corder E.H., Saunders A.M., Strittmatter W.J. et al.* Gene dose of apolipoprotein E type 4 allele and the risk of Alzheimer's disease in late onset families. *Science* 1993; 261: 921–923.
7. *Dickerson B.C.* New frontiers in computational analysis of human hippocampal anatomy. *Hippocampus* 2009; 19: 507–509.
8. *Edison P., Archer H.A., Hinz R. et al.* Amyloid, hypometabolism, and cognition in Alzheimer disease. An [11C]PIB and [18F]FDG PET study. *Neurology* 2007; 68: 501–508.
9. *Fagan A.M., Mintun M.A., Mach R.H. et al.* Inverse relation between in vivo amyloid imaging load and cerebrospinal fluid Abeta42 in humans. *Ann. Neurol.* 2006; 59: 512–519.
10. *Hardy J., Allsop D.* Amyloid deposition as the central event in the aetiology of Alzheimer's disease. *Trends Pharmacol. Sci.* 1991; 12: 383–388.
11. *Hardy J., Duff K., Hardy K.G. et al.* Genetic dissection of Alzheimer's disease and related dementias: amyloid and its relationship to tau. *Nat. Neurosci.* 1998; 1: 355–358.
12. *Hardy J., Selkoe D.J.* The amyloid hypothesis of Alzheimer's disease: progress and problems on the road to therapeutics. *Science* 2002; 297: 353–356.
13. *Hardy J.A., Higgins G.A.* Alzheimer's disease: the amyloid cascade hypothesis. *Science* 1992; 256: 184–185.
14. *Hedden T., Van Dijk K.R., Becker J.A. et al.* Disruption of functional connectivity in clinically normal older adults harboring amyloid burden. *J. Neurosci.* 2009; 29: 12686–12694.
15. *Huang C., Wahlund L.O., Svensson L. et al.* Cingulate cortex hypoperfusion predicts Alzheimer's disease in mild cognitive impairment. *BMC Neurol.* 2002; 2: 9.
16. *Hulette C.M., Welsh-Bohmer K.A., Murray M.G. et al.* Neuropathological and neuropsychological changes in "normal" aging: evidence for preclinical Alzheimer disease in cognitively normal individuals. *J. Neuropathol. Exp. Neurol.* 1998; 57: 1168–1174.
17. *Ikonomic M.D., Klunk W.E., Abrahamson E.E. et al.* Post-mortem correlates of in vivo PiB-PET amyloid imaging in a typical case of Alzheimer's disease. *Brain* 2008; 131: 1630–1645.
18. *Kemp P.M., Hoffmann S.A., Holmes C. et al.* The contribution of statistical parametric mapping in the assessment of precuneal and medial temporal lobe perfusion by 99mTc-HMPAO SPECT in mild Alzheimer's and Lewy body dementia. *Nucl. Med. Commun.* 2005; 26: 1099–1106.
19. *Klunk W.E., Engler H., Nordberg A. et al.* Imaging brain amyloid in Alzheimer's disease with Pittsburgh Compound-B. *Ann. Neurol.* 2004; 55: 306–319.
20. *Kogure D., Matsuda H., Ohnishi T. et al.* Longitudinal evaluation of early Alzheimer's disease using brain perfusion SPECT. *J. Nucl. Med.* 2000; 41: 1155–1162.
21. *Leinonen V., Alafuzoff I., Aalto S. et al.* Assessment of beta-amyloid in a frontal cortical brain biopsy specimen and by positron emission tomography with carbon 11-labeled Pittsburgh Compound B. *Arch. Neurol.* 2008; 65: 1304–1309.
22. *Logan J., Fowler J.S., Volkow N.D. et al.* Graphical analysis of reversible radioligand binding from time-activity measurements applied to [N-11C-methyl]-(-)-cocaine PET studies in human subjects. *J. Cereb. Blood Flow Metab.* 1990; 10: 740–747.
23. *Logan J., Fowler J.S., Volkow N.D. et al.* Distribution volume ratios without blood sampling from graphical analysis of PET data. *J. Cereb. Blood Flow Metab.* 1996; 16: 834–840.
24. *Lustig C., Snyder A.Z., Bhakta M. et al.* Functional deactivations: change with age and dementia of the Alzheimer type. *Proc. Natl. Acad. Sci. U.S.A* 2003; 100: 14504–14509.
25. *Minoshima S., Giordani B., Berent S. et al.* Metabolic reduction in the posterior cingulate cortex in very early Alzheimer's disease. *Ann. Neurol.* 1997; 42: 85–94.
26. *Mintun M.A., Larossa G.N., Sheline Y.I. et al.* [11C]PIB in a nondemented population: potential antecedent marker of Alzheimer disease. *Neurology* 2006; 67: 446–452.
27. *Morris J.C.* The Clinical Dementia Rating (CDR): current version and scoring rules. *Neurology* 1993; 43: 2412–2414.
28. *Morris J.C., Price A.L.* Pathologic correlates of nondemented aging, mild cognitive impairment, and early-stage Alzheimer's disease. *J. Mol. Neurosci.* 2001; 17: 101–118.
29. *Morris J.C., Roe C.M., Grant E.A. et al.* Pittsburgh compound B imaging and prediction of progression from cognitive normality to symptomatic Alzheimer disease. *Arch. Neurol.* 2009; 66: 1469–1475.
30. *Morris J.C., Roe C.M., Xiong C. et al.* APOE predicts amyloid-beta but not tau Alzheimer pathology in cognitively normal aging. *Ann. Neurol.* 2010; 67: 122–131.
31. *Price D.L., Sisodia S.S.* Mutant genes in familial Alzheimer's disease and transgenic models. *Annu. Rev. Neurosci.* 1998; 21: 479–505.
32. *Price J.C., Klunk W.E., Lopresti B.J. et al.* Kinetic modeling of amyloid binding in humans using PET imaging and Pittsburgh Compound-B. *J. Cereb. Blood Flow Metab.* 2005; 25: 1528–1547.
33. *Raichle M.E., MacLeod A.M., Snyder A.Z. et al.* A default mode of brain function. *Proc. Natl. Acad. Sci. USA* 2001; 98: 676–682.
34. *Reiman E.M., Caselli R.J., Yun L.S. et al.* Preclinical evidence of Alzheimer's disease in persons homozygous for the epsilon 4 allele for apolipoprotein E. *N. Engl. J. Med.* 1996; 334: 752–758.
35. *Sakamoto S., Matsuda H., Asada T. et al.* Apolipoprotein E genotype and early Alzheimer's disease: a longitudinal SPECT study. *J. Neuroimaging* 2003; 13: 113–123.
36. *Salmon E., Collette F., Degueldre C. et al.* Voxel-based analysis of confounding effects of age and dementia severity on cerebral metabolism in Alzheimer's disease. *Hum. Brain Mapp.* 2000; 10: 39–48.
37. *Selemon L.D., Goldman-Rakic P.S.* Common cortical and subcortical targets of the dorsolateral prefrontal and posterior parietal cortices in the rhesus monkey: evidence for a distributed neural network subserving spatially guided behavior. *J. Neurosci.* 1988; 8: 4049–4068.
38. *Selkoe D.J.* Soluble oligomers of the amyloid beta-protein impair synaptic plasticity and behavior. *Behav. Brain Res.* 2008; 192: 106–113.
39. *Sheline Y.I., Raichle M.E., Snyder A.Z. et al.* Amyloid plaques disrupt resting state default mode network connectivity in cognitively normal elderly. *Biol. Psychiatry* 2010; 67: 584–587.
40. *Shulman G.L., Fiez J.A., Corbetta M. et al.* Common blood flow changes across visual tasks: II. Decreases in cerebral cortex. *J. Cognit. Neurosci.* 1997; 9: 648–663.
41. *Small G.W., Ercoli L.M., Silverman D.H. et al.* Cerebral metabolic and cognitive decline in persons at genetic risk for Alzheimer's disease. *Proc. Natl. Acad. Sci. USA* 2000; 97: 6037–6042.
42. *Small S.A., Duff K.* Linking Abeta and tau in late-onset Alzheimer's disease: a dual pathway hypothesis. *Neuron* 2008; 60: 534–542.
43. *Storandt M., Mintun M.A., Head D., Morris J.C.* Cognitive decline and brain volume loss as signatures of cerebral amyloid-beta peptide deposition identified with Pittsburgh compound B: cognitive decline associated with Abeta deposition. *Arch. Neurol.* 2009; 66: 1476–1481.
44. *Tanzi R.E., Kovacs D.M., Kim T.W. et al.* The gene defects responsible for familial Alzheimer's disease. *Neurobiol. Dis.* 1996; 3: 159–168.
45. *Tomlinson B.E., Blessed G., Roth M.* Observations on the brains of non-demented old people. *J. Neurol. Sci.* 1968; 7: 331–356.
46. *Verhoef N., Wilson A.A., Takeda S. et al.* In vivo imaging of Alzheimer disease beta-amyloid with [11C]SB-13 PET. *Am. J. Geriatr. Psychiatry* 2004; 12: 584–595.
47. *Vaishnavi S.N., Vlassenko A.G., Rundle M.M. et al.* Regional aerobic glycolysis in the human brain. [published online ahead of print September 13 2010] *Proc. Natl. Acad. Sci. USA*. www.pnas.org/cgi/doi/10.1073/pnas.1010459107.
48. *Vlassenko A.G., Vaishnavi N.S., Couture L. et al.* Spatial correlation between brain aerobic glycolysis and A deposition. [published online ahead of print September 13 2010] *Proc. Natl. Acad. Sci. USA*. www.pnas.org/cgi/doi/10.1073/pnas.1010461107.
49. *Wong D.F., Rosenberg P.B., Zhou Y. et al.* In vivo imaging of amyloid deposition in Alzheimer disease using the radioligand 18F-AV-45 (florbetapir [corrected] F 18). *J. Nucl. Med.* 2010; 51: 913–920.

Regional pattern of beta-amyloid accumulation in the preclinical and clinical states of Alzheimer's disease

Andrei G. Vlassenko, John C. Morris, Mark A. Mintun

Departments of Radiology and Neurology and the Knight Alzheimer's Disease Research Center, Washington University School of Medicine (St. Louis, MO, USA)

Key words: Alzheimer's disease, beta-amyloid, preclinical diagnosis, precuneus, positron emission tomography, [¹¹C]PIB

Amyloid- (A) plaque accumulation in the brain is a hallmark of Alzheimer's disease (AD). The concept of preclinical AD implies that A deposits may accumulate in the brain years prior to the clinical manifestations of AD. In this study, we measured binding potentials (BP) of different brain regions using positron emission tomography (PET) study with A radiotracer N-methyl-[¹¹C]2-(4 α -methylaminophenyl)-6-hydroxybenzothiazole ([¹¹C]PIB) in 16 patients with mild to moderate dementia of Alzheimer's type (DAT) and 223 cognitively normal individuals aged 50 to 86 years old. Mean cortical BP was

calculated from binding potentials of brain regions prone to A accumulation and was used as a measure to define threshold value for abnormal elevation of [¹¹C]PIB uptake in cognitively normal individuals. In both groups, with low (n=181) or high (n = 42) A accumulation, the highest [¹¹C]PIB BP was demonstrated in the precuneus. In DAT patients, A accumulation was substantially increased in all regions, with the precuneus and prefrontal cortex having the highest [¹¹C] PIB BP. We suggest that the precuneus may be brain region with the earliest involvement in the A plaque accumulation.

Контактный адрес: Власенко Андрей Геннадьевич — канд. мед. наук, MD, PhD, Research Assistant Professor, Department of Radiology and the Knight Alzheimer's Disease Research Center, Washington University School of Medicine. 4525 Scott Ave, East Building, Campus Box 8225, St. Louis, MO 63110, USA. Тел.: +1 (314) 362-33-01, факс: +1 (314) 362-75-99; e-mail: andrei@npg.wustl.edu.

Mark A. Mintun – MD, Professor of Radiology, Department of Radiology and the Knight Alzheimer's Disease Research Center, Washington University School of Medicine, St. Louis, USA;

John C. Morris – MD, Friedman Distinguished Professor of Neurology, Department of Neurology and the Knight Alzheimer's Disease Research Center, Washington University School of Medicine, St. Louis, USA (Сент-Луис, США)