

Особенности резидуальной нейрональной активности у пациентов с хроническими нарушениями сознания по данным функциональной МРТ покоя

Л.А. Легостаева, Е.И. Кремнева, Д.О. Синицын, Е.Г. Язева, Д.В. Сергеев, А.Г. Пойдашева, И.С. Бакулин, Д.Ю. Лагода, А.Н. Сергеева, С.Н. Морозова, Ю.В. Рябинкина, М.В. Кротенкова, Н.А. Супонева, М.А. Пирадов

ФГБНУ «Научный центр неврологии», Москва, Россия

Аннотация

Введение. Быстрый прогресс в медицине критических состояний обусловил рост выживаемости пациентов с тяжёлыми повреждениями головного мозга и, соответственно, привёл к повышению частоты развития хронических нарушений сознания (ХНС). Отсутствие или флуктуации признаков сознательной деятельности, сопутствующих восстановлению бодрствования после выхода из комы, определяют форму ХНС: вегетативное состояние/состояние ареактивного бодрствования или состояние минимального сознания. Правильная диагностика даёт не только реабилитационный, но и экономический прогноз для конкретного пациента. Однако субъективный характер признаков сознательной деятельности, выявляемых при помощи клинического осмотра и неврологических шкал, часто становится причиной некорректного диагноза. Изучение спонтанной активности в состоянии покоя методом функциональной магнитно-резонансной томографии (фМРТ) позволило выделить стабильно регистрируемые сети покоя. Сеть пассивного режима работы головного мозга является одной из наиболее изученных. Её сигнал может изменяться или отсутствовать у пациентов, находящихся в различных формах ХНС.

Цель — изучение сигнала резидуальной спонтанной активности головного мозга в покое у пациентов с ХНС.

Материалы и методы. В ФГБНУ «Научный центр неврологии» у 22 пациентов с перманентными ХНС проведено исследование фМРТ покоя в качестве вспомогательного инструмента для дифференциальной диагностики между вегетативным состоянием/состоянием ареактивного бодрствования и состоянием минимального сознания.

Результаты. Обнаружено, что характеристики сигнала от анатомических зон, входящих в сеть пассивного режима работы головного мозга, меняются при появлении признаков нарушения сознательной деятельности.

Заключение. Выявленные изменения подтверждают, что фМРТ покоя служит важным вспомогательным инструментом в дифференциальной диагностике форм ХНС. Накопление новых знаний о функциональном состоянии мозга позволяет расширить представления о феномене сознания в целом.

Ключевые слова: сознание; хронические нарушения сознания; вегетативное состояние; состояние минимального сознания; спонтанная нейрональная активность головного мозга; функциональная магнитно-резонансная томография покоя; сети покоя; сеть пассивного режима работы мозга

Источник финансирования. Авторы заявляют об отсутствии внешних источников финансирования при проведении исследования.

Конфликт интересов. Авторы декларируют отсутствие явных и потенциальных конфликтов интересов, связанных с публикацией настоящей статьи.

Адрес для корреспонденции: 125367, Москва, Волоколамское шоссе, д. 80. ФГБНУ «Научный центр неврологии».
E-mail: legostaeva@neurology.ru. Легостаева Л.А.

Для цитирования: Легостаева Л.А., Кремнева Е.И., Синицын Д.О., Язева Е.Г., Сергеев Д.В., Пойдашева А.Г., Бакулин И.С., Лагода Д.Ю., Сергеева А.Н., Морозова С.Н., Рябинкина Ю.В., Кротенкова М.В., Супонева Н.А., Пирадов М.А. Особенности резидуальной нейрональной активности у пациентов с хроническими нарушениями сознания по данным функциональной МРТ покоя. *Анналы клинической и экспериментальной неврологии.* 2022; 16(2): 15–24.

DOI: <https://doi.org/10.54101/ACEN.2022.2.2>

Поступила 20.04.2021 / Одобрена после рецензирования 17.05.2021 / Принята в печать 25.02.2022

Features of residual brain activity in patients with chronic disorders of consciousness on resting-state functional MRI

Liudmila A. Legostaeva, Elena I. Kremneva, Dmitry O. Sinitsyn, Elizaveta G. Iazeva, Dmitry V. Sergeev, Alexandra G. Poydasheva, Iya S. Bakulin, Dmitry Yu. Lagoda, Anastasia N. Sergeeva, Sofya N. Morozova, Yulia V. Ryabinkina, Marina V. Krotenkova, Natalia A. Suponeva, Mikhail A. Piradov

Research Center of Neurology, Moscow, Russia

Abstract

Introduction. Rapid advances in critical care medicine have led to an increased survival rate of patients with severe brain damage and, consequently, to an increased prevalence of chronic disorders of consciousness (CDC). The lack of or fluctuations in signs of consciousness, which accompany the restoration of alertness after recovery from coma, indicate whether the type of CDC is a vegetative state or minimally conscious state. Correct diagnosis determines not only the rehabilitation outcome but also the economic outlook for a particular patient. However, the subjective nature of signs of consciousness, which are identified during clinical examination using neurological scales, is a common cause of diagnostic errors. The study of spontaneous activity using resting-state functional magnetic resonance imaging (fMRI) has helped to identify resting state networks. The default mode network (DMN) is one of the most studied brain networks. Its signal can change or be absent in patients with various types of CDC.

Purpose. To study the signal of residual spontaneous brain activity in patients with CDC at rest.

Materials and methods. Twenty-two patients with permanent CDC underwent resting state fMRI as an additional tool in the differential diagnosis between vegetative state and minimally conscious state at the Research Centre of Neurology.

Results. It was found that the nature of the signal coming from anatomical regions that are part of the DMN changes when signs of consciousness emerge.

Conclusion. These changes confirm that resting state fMRI is an important additional tool for differential diagnosis of CDC types. Accumulating knowledge about the brain's functional state helps us to expand our overall understanding of the nature of consciousness.

Keywords: consciousness, chronic disorders of consciousness, vegetative state; minimally conscious state; spontaneous brain activity; resting state functional magnetic resonance imaging; resting state network; default mode network

Source of funding. This study was not supported by any external sources of funding.

Conflict of interest. The authors declare no apparent or potential conflicts of interest related to the publication of this article.

For correspondence: 125367, Russia, Moscow, Volokolamskoye shosse, 80. Research Center of Neurology.

E-mail: legostaeva@neurology.ru. Legostaeva L.A.

For citation: Legostaeva L.A., Kremneva E.I., Sinitsyn D.O., Iazeva E.G., Sergeev D.V., Poydasheva A.G., Bakulin I.S., Lagoda D.Yu., Sergeeva A.N., Morozova S.N., Ryabinkina Yu.V., Krotchenkova M.V., Suponeva N.A., Piradov M.A. [Features of residual cerebral brain activity in patients with chronic disorders of consciousness on resting-state functional MRI]. *Annals of clinical and experimental neurology*. 2022; 16(2): 15–24. (In Russ.)

DOI: <https://doi.org/10.54101/ACEN.2022.2.2>

Received 20.04.2021 / Approved after peer review 17.05.2021 / Accepted 25.02.2022

Введение

Дифференциальная диагностика форм хронического нарушения сознания (ХНС) представляет собой актуальную проблему в медицине критических состояний. ХНС — особое состояние, характеризующееся отсутствием или флуктуацией признаков сознательной деятельности при установлении бодрствования после комы, вызванной тяжёлым повреждением головного мозга как травматического, так и нетравматического генеза [1]. Существуют две формы хронических нарушений сознания: вегетативное состояние (ВС) или, как его принято называть в современной литературе «синдром ареактивного бодрствования» (САБ), а также «состояние минимального сознания» (СМС). ВС/САБ характеризуется тотальным расстройством функций коры головного мозга, которое выражается в отсутствии признаков сознательной деятельности, но при этом сохраняются функции сердечно-сосудистой системы, дыхания и присутствует чередование циклов сна и бодрствования [2–5]. СМС описывает состояние хронически нарушенного сознания, при котором можно наблюдать минимальные поведенческие доказательства осознания себя и окружающей действительности [6–8]. Дифференциальная диагностика между двумя формами ХНС часто представляет большую сложность. Наиболее информативной шкалой для стандартизированной клинической оценки является шкала восстановления после комы Coma Recovery Scale — Revised (CRS-R) [9]. Однако клиническая оценка даже с помощью этой шкалы субъективна: на результаты исследования реакции пациента на предъявляемые стимулы может влиять любой неврологический дефицит, вызванный анатомическим повреждением головного мозга (нарушения движения, слуха, зрения, речи), а не только нарушение сознания

как таковое. В связи с этим поиск инструментальных методов, способных улучшить точность диагностики, например нейровизуализационных, представляется особенно актуальным [10].

Нейровизуализационные исследования, такие как функциональная МРТ (фМРТ), на основе измерения степени насыщения крови кислородом (BOLD-сигнала) позволяют дать косвенную оценку функциональной активности различных зон головного мозга. Применение фМРТ покоя — одной из разновидностей фМРТ — направлено на регистрацию спонтанных низкочастотных колебаний (менее 0,1 Гц) BOLD-сигнала у испытуемого, находящегося в покое, с последующим анализом, полученных данных. Данные колебания складываются из интересующих исследователя компонент, связанных с фоновой нейронной активностью, а также различных побочных факторов, таких как дыхательные и сердечные ритмы, вклад которых минимизируется в ходе процедур обработки сигнала [11, 12]. Данный метод демонстрирует, что в отсутствие когнитивных задач в мозге поддерживается определённый уровень активности функциональных систем, в том числе сознательной деятельности. Визуализация резидуальной активности коры головного мозга у пациентов с различными формами нарушенного сознания в ответ на сенсорную стимуляцию или задание и в покое открыло новую страницу в исследовании состояний этих пациентов [13–16].

В результате изучения нейро-, патофизиологии и анатомии нормальных и патологических состояний человека, а также на основе исследования животных моделей был выделен ряд гетеромодальных зон коры. Исследования этих зон предполагают их участие в поддержании процесса

сознания: передние и задние отделы поясных извилин, медиальные отделы лобной коры, медиальная часть теменной коры, предклинье, латеральные височные области, островок. Таламус, ограда, миндалины, базальные ганглии, ядра ретикулярной формации участвуют в обеспечении процессов сознательной деятельности и поддержании состояния бодрствования [17–20].

В свете предполагаемой топографической и функциональной локализации корковых структур и их связности между собой исследование нейронных сетей покоя (СП) для поиска возможных коррелятов сознания в данный момент является одним из передовых направлений в современной нейронауке. СП представляют собой наборы участков коры головного мозга с синхронными колебаниями BOLD-сигнала. Первая СП, описанная В. Biswal и соавт., получила название первичная моторная СП, в её состав входили: первичная моторная кора правого и левого полушария большого мозга [8]. В дальнейшем были выделены первичная слуховая СП, зрительная СП и др. Описаны несколько стабильно выявляемых СП: лобно-теменная сеть контроля (поля Бродамана (ПБ) 8, 9, 20, 23, 39), сеть пассивного режима работы мозга (СПРРМ) (ПБ 19, 23, 32, 35, 39), лобная сеть внимания (ПБ 9, 13, 32), соматомоторная сеть (ПБ 3, 4, 6, 40), сеть рабочей памяти и речи (ПБ 8, 10, 21, 46), затылочная зрительная сеть (ПБ 18), слуховая сеть (ПБ 31, 41), сети дорсального и вентрального зрительных путей (ПБ 7, 19).

В большинстве источников литературы предметом исследования в области сознания становятся две наиболее часто встречающиеся СП: сеть пассивного режима работы мозга и лобно-теменная сеть контроля. СПРРМ — это наиболее стабильная сеть, которую выявляют у добровольцев, в её состав входят следующие зоны: теменные извилины, медиальные отделы лобных долей, задние отделы ангулярных извилин, нижние супрамаргинальные извилины [21–23]. Зоны, входящие в состав лобно-теменной сети контроля, — это дорсолатеральная префронтальная кора, дополнительная моторная кора, теменная борозда и передняя часть поясных извилин. Однако существует мнение, что при исследовании сознания следует отойти от привычной связи коррелятов сознания и сетей покоя [24]. Например, сложность термина «сознание» А. Demertzi и соавт. предлагают снизить посредством ещё одного разделения его на 2 компоненты: внешнее осознание, которое предполагает обработку входящей информации от органов чувств, и внутреннее осознание, которое отражает происходящие внутренние процессы. Между внешним и внутренним осознанием происходит переключение, которое имеет корреляции не только с очевидными поведенческими реакциями, но и с активностью головного мозга. Например, согласно авторам, одними из структур, обеспечивающих внешнее осознание, является задняя теменная кора головного мозга и дорсолатеральная префронтальная кора. Благодаря деятельности медиальной префронтальной коры головного мозга, задних и передних частей поясных извилин коры головного мозга, предклинья, могут происходить процессы, возможно, имеющие отношение к обеспечению внутреннего сознания [25, 26].

Исследования резидуальной активности коры головного мозга у пациентов с ХНС выявили важное значение полученного сигнала от зон, входящих в СПРРМ. При оценке данных фМРТ покоя в анатомических зонах, входящих

в СПРРМ, у пациентов с ХНС в сравнении со здоровыми добровольцами наблюдается рассинхронизация сигнала, и даже отсутствие сигнала от некоторых участков, которое может быть связано как вследствие функциональной дезинтеграции внутри сети, так и с их непосредственным повреждением [27, 28]. Однако в настоящее время не имеется единого общепринятого взгляда на роль каждой из зон СПРРМ.

Цель исследования — проанализировать активность зон головного мозга, входящих в состав СПРРМ у пациентов с ХНС, для возможности применения данного метода в выявлении признаков сознательной деятельности у пациентов в СМС и в ВС/САБ.

Материалы и методы

В исследование были включены 22 пациента с клинической картиной ХНС (табл. 1) нетравматической (начало заболевания более 3 мес назад) и травматической (травма более 12 мес назад) этиологии в стабильном соматическом состоянии, у которых отсутствовали противопоказания для проведения МРТ-исследования. Исследование одобрено ЛЭК ФГБНУ НЦН (протокол № 11/14 от 19.11.2014). Законные представители всех пациентов подписали информированное согласие на проведение исследования.

Пациенты были разделены на 2 группы в соответствии с формой заболевания. Пациенты I группы ($n = 12$; средний возраст $34,5 \pm 14,1$ года; 9 — с нетравматической этиологией, 3 — с травматической) находились в ВС; пациенты II группы ($n = 10$; средний возраст $39,9 \pm 9,97$ года; 7 — с нетравматической этиологией, 3 — с травматической) — в СМС.

Включённым пациентам проводили МРТ-исследование («MAGNETOM Verio», «Siemens», 3 Т). Были получены данные фМРТ покоя на основании режима T2*-градиентное эхо (последовательность в 190 измерений — по 36 срезов в каждом массиве), TE/TR = 30/2400 мс, угол наклона 90°; FoV 192 × 192 мм², толщина среза 3 мм, матрица 64 × 64, угол наклона 90°, продолжительность исследования — 7 мин 40 с. Для последующей нормализации и анатомической локализации данных фМРТ покоя использовали изображения, полученные в режиме 3D-T1 (TE/TR = 2,47/1900 мс, TI = 900 мс, угол наклона 9°, матрица 256 × 256, FoV 250 × 250 мм², 176 сагиттальных срезов с изотропным воксельным разрешением 1,0 × 1,0 × 1,0 мм³).

Стандартную предобработку данных фМРТ покоя проводили на базе пакета для обработки данных SPM12¹, она включала выравнивание объёмов данных, корегистрацию с анатомическими изображениями, нормализацию (пространство MNI — Montreal Neurological Institute), сглаживание с ядром шириной 8 мм. Независимые компоненты СПРРМ выделяли и анализировали с использованием программного пакета «GIFT v1.3i» (Group ICA for fMRI Toolbox), «SPM12» на платформе программного продукта «MatLab R2012b». На основании размера анализируемой выборки алгоритм программы автоматически определял количество выделяемых независимых компонент.

Для визуальной оценки компонент после выделения паттернов СПРРМ у пациентов в ВС и СМС (рис. 1) ис-

¹ URL: <http://www.fil.ion.ucl.ac.uk/spm>

Таблица 1. Распределение характеристик пациентов с ХНС обеих групп по эпидемиологическим параметрам, этиологии повреждения головного мозга и согласно их уровню сознательной деятельности по CRS-R

Table 1. Characteristics of patients with CDC in both groups, based on epidemiology, aetiology of brain damage, and their conscious state as measured by the CRS-r

Группа Group	№ No.	Пол Gender	Возраст Age	Этиология Aetiology	Клинический диагноз ХНС Clinical diagnosis of CDC	CRS-R баллы CRS-R, points	Слух Auditory function	Зрение Visual function	Движение Motor function	Вербальная функция Verbal function	Коммуникация Communication	Бодрствование Arousal
I	1	М / M	21	HTp / Atr	BC / VS	4	1	0	0	1	0	2
	2	Ж / F	31	HTp / Atr	BC / VS	7	1	2	1	1	0	2
	3	Ж / F	61	HTp / Atr	BC / VS	5	1	1	0	1	0	2
	4	М / M	22	HTp / Atr	BC / VS	6	1	1	1	1	0	2
	5	Ж / F	23	Tr / Tr	BC / VS	10	2	1	2	1	0	2
	6	М / M	50	HTp / Atr	BC / VS	6	1	0	2	1	0	2
	7	М / M	55	HTp / Atr	BC / VS	4	1	0	0	1	0	2
	8	М / M	22	Tr / Tr	BC / VS	6	1	1	1	1	0	2
	9	Ж / F	22	Tr / Tr	BC / VS	4	0	1	0	1	0	2
	10	Ж / F	28	HTp / Atr	BC / VS	4	0	1	1	1	0	2
	11	М / M	55	HTp / Atr	BC / VS	6	1	0	2	1	0	2
	12	Ж / F	24	HTp / Atr	BC / VS	4	1	0	0	1	0	2
II	13	М / M	23	Tr / Tr	CMC / MCS	20	2	2	2	1	1	2
	14	М / M	50	HTp / Atr	CMC / MCS	12	2	2	3	1	1	3
	15	Ж / F	31	HTp / Atr	CMC / MCS	20	2	2	3	1	1	3
	16	М / M	41	HTp / Atr	CMC / MCS	14	2	3	4	1	1	3
	17	Ж / F	24	Tr / Tr	CMC / MCS	22	2	3	5	1	1	3
	18	М / M	55	HTp / Atr	CMC / MCS	15	4	4	5	2	2	3
	19	Ж / F	56	HTp / Atr	CMC / MCS	20	4	4	5	2	2	3
	20	М / M	33	Tr / Tr	CMC / MCS	20	4	4	5	2	2	3
	21	М / M	33	HTp / Atr	CMC / MCS	13	4	4	5	2	2	3
	22	М / M	53	HTp / Atr	CMC / MCS	12	4	5	5	2	2	3

Примечание. М — мужчина; Ж — женщина; HTp — неатравматическая этиология; Tr — травматическая этиология.
 Note. M — man; F — woman; Atr — atraumatic aetiology; Tr — traumatic aetiology.

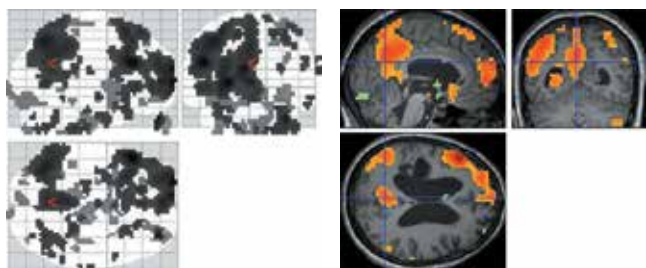


Рис. 1. Пример визуальной оценки компонент фМРТ покоя у пациентов с ХНС.

Визуально определяется наличие сигнала от зон левой ангулярной извилины, задней части поясной извилины, слабый сигнал от зоны медиальной префронтальной коры.

Fig. 1 Example of visual assessment of an fMRI component in patients with CDC.

The presence of signal from the left angular gyrus, posterior cingulate gyrus, and weak signal from the medial prefrontal cortex is visually assessed.

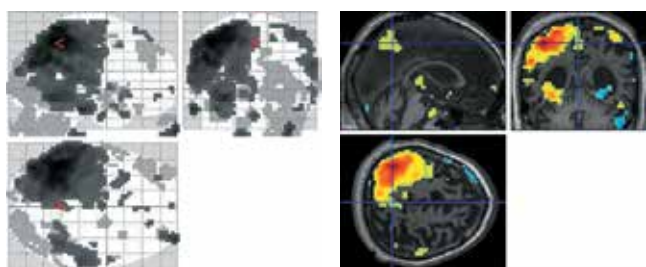


Рис. 2. Пример независимой компоненты, содержащей артефактный сигнал от ликворных цистерн.

Fig. 2. Example of an independent component containing an artefact from the basal cisterns.

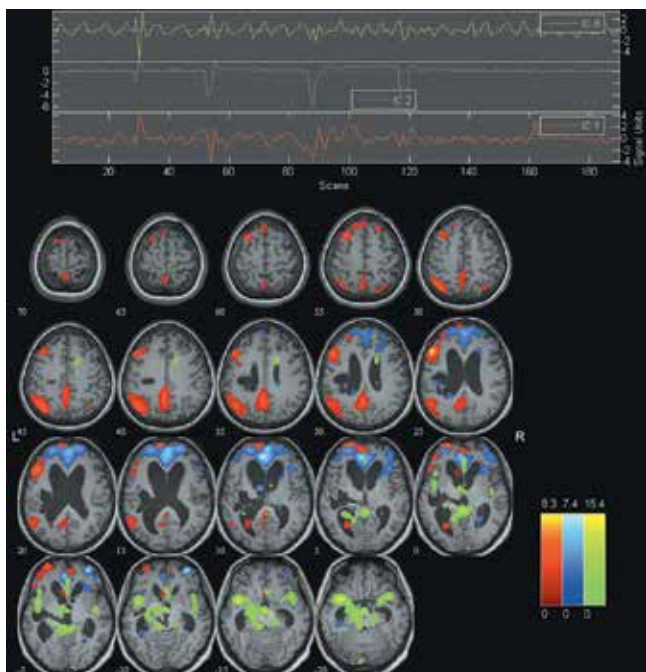


Рис. 3. Независимые компоненты BOLD-сигнала, соответствующие СПРРМ.

Fig. 3. Independent components of the BOLD signal, corresponding to the DMN.

пользовали опции Component Viewer приложения «GIFT». Основным принципом, которым мы руководствовались, стало то, что наибольшая активность СП должна отмечаться в сером веществе головного мозга с минимальным пространственным наложением на области виллизиева круга, желудочков головного мозга и ликворных цистерн (рис. 2), а также по контуру черепа и субарахноидальному пространству.

Результаты

Компоненты включали основные зоны, входящие в СПРРМ (рис. 3) и подвергающиеся изменениям при ХНС: правую и левую ангулярные извилины, медиальную префронтальную кору, заднюю часть поясной извилины. Оценку синхронного сигнала от зон, входящих в СПРРМ, проводили соответственно трём степеням: 0 — отсутствие сигнала, 1 — слабый/сомнительный сигнал, 2 — наличие сигнала (табл. 2).

У пациентов в ВС был выявлен отчётливый сигнал от медиальной префронтальной коры (84%), задней части поясной извилины (24%), левой (36%) ангулярной извилины. Сигнал от правой ангулярной извилины во всех случаях ВС отсутствовал либо был слабым.

У части пациентов в СМС зарегистрирован сигнал от зоны правой (20%) и левой (40%) ангулярных извилин. В этой же группе был выделен отчётливый сигнал в зоне задней части поясной извилины (50% пациентов) и в медиальной префронтальной коре (40% пациентов).

При сопоставлении синхронизированного сигнала в анатомических зонах, входящих в СПРРМ, и признаков сознательной деятельности (CRS-R) у пациентов выявлена статистически значимая ($p < 0,05$) положительная корреляционная связь между степенью выявления сигнала от зон задней части поясной извилины ($r = 0,5291$), правой ангулярной извилины ($r = 0,5693$) и баллом по CRS-R (рис. 4). Статистически значимой корреляции между оценкой по CRS-R и сигналом от медиальной префронтальной коры и левой ангулярной извилины не обнаружено ($r = -0,0576$ и $r = 0,2894$ соответственно; $p > 0,05$). Согласно исследованиям [29–31], зона задней части поясной извилины наиболее стабильно выявляется у пациентов в СМС и также предположительно участвует в работе внутреннего и внешнего осознания.

Помимо анализа активности отдельных компонент СПРРМ, была рассмотрена задача описания функциональной сохранности этой сети в целом и сопоставления полученных результатов с CRS-R. Для этого был предложен показатель TDS, вычисляемый как сумма баллов, полученных при оценке активности отдельных компонент СПРРМ: левой и правой ангулярных извилин, медиальной префронтальной коры, задней части поясной извилины. Значения этого показателя лежат в диапазоне от 0 до 8 (табл. 2; рис. 5). Суммарная оценка TDS значимо коррелировала с общим баллом CRS-R ($r = 0,4747$; $p = 0,0256$).

Средний балл TDS, выявляемый в группе ВС/САБ, составил 3,25 (1–7) балла. В 1 случае клинически выявленного ВС/САБ определялась высокая активность во всех компонентах СПРРМ. В группе пациентов, проявляющих минимальные признаки сознательной деятельности, средний показатель TDS был равен 4,8 (2–8) баллам.

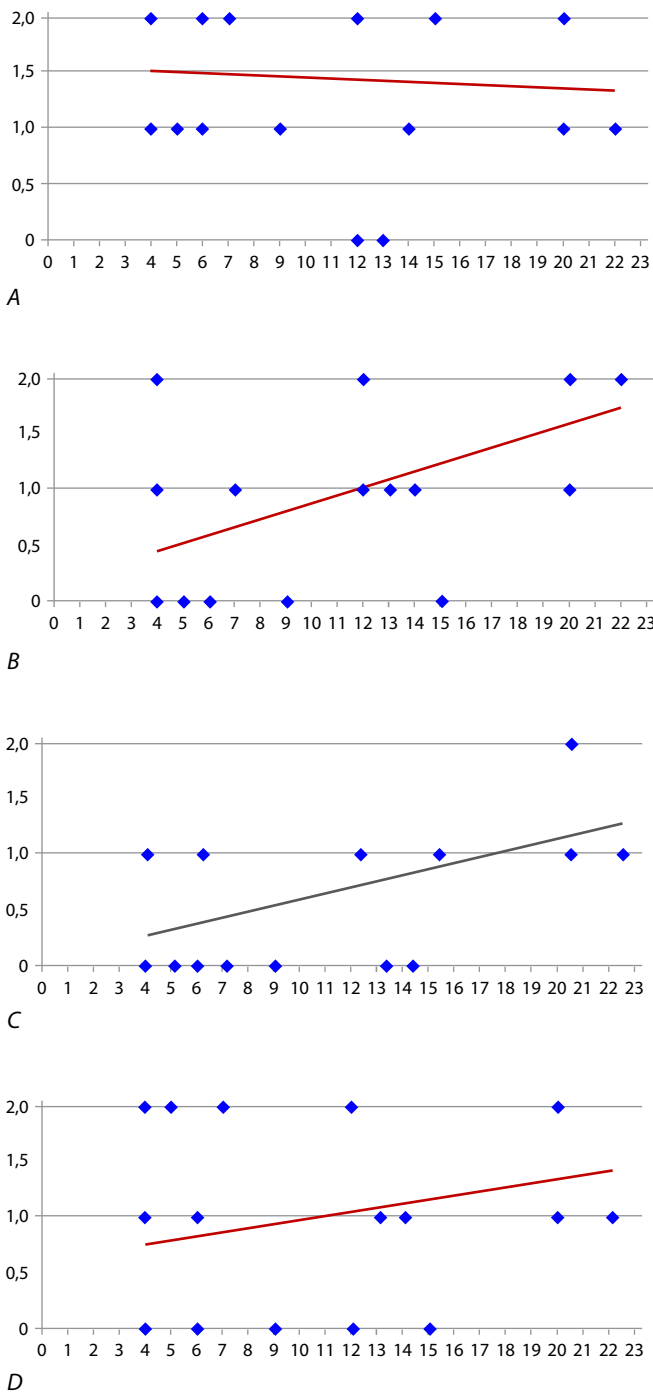


Рис. 4. Взаимосвязь уровня сознательной деятельности у пациентов с ХНС по CRS-R и активности сигнала от зон, входящих в СПРРМ. *A* — медиальная префронтальная кора; *B* — задняя часть поясной извилины; *C* — правая ангулярная извилина; *D* — левая ангулярная извилина. По осям ординат — интенсивность сигнала: 0 — отсутствие сигнала; 1 — слабый/сомнительный сигнал; 2 — наличие сигнала.

Fig. 4. Correlation between the level of consciousness in patients with CDC as measured by the CRS-R, and signal activity from parts of the DMN.

A — medial prefrontal cortex; *B* — posterior cingulate gyrus; *C* — right angular gyrus; *D* — left angular gyrus. Along the y-axis — signal intensity: 0 — no signal; 1 — weak/uncertain signal; 2 — presence of signal.

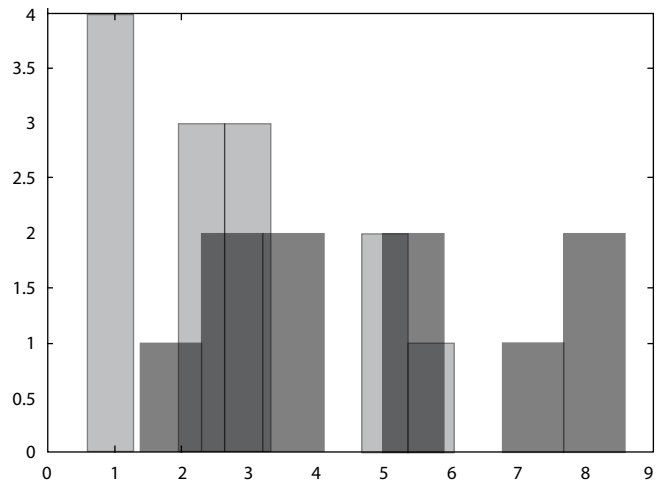


Рис. 5. Частота присуждения баллов TDS (по оси абсцисс), полученных при индивидуальной оценке активности компонентов СПРРМ у пациентов с ХНС.

Светлые столбики — пациенты в ВС, тёмные — пациенты в СМС.

Fig. 5. Frequency of TDS points (horizontal axis) obtained when individually assessing activity in parts of the DMN in patients with CDC.

Light bars — patients in a vegetative state; dark bars — patients in a minimally conscious state.

Обсуждение

Применение фМРТп в исследовании пациентов, находящихся в ХНС, может приблизить к пониманию глобального процесса сознания [32–35]. Наше исследование указывает на высокий потенциал фМРТ покоя как дополнительного метода в дифференциальной диагностике формы ХНС.

Выявлены статистически значимые корреляции между уровнем сознательной деятельности и сигналом отдельных зон, входящих в состав СПРРМ (правой ангулярной извилины зоны и задней части поясной извилины). Интересно, что согласно представлениям о процессе сознания, задняя часть поясной извилины является узлом, объединяющим внешнее и внутреннее сознание [34]. Более того, все три зоны — задние отделы поясных извилин, левая и правая ангулярные извилины, согласно классической работе А.Р. Лурии о функциональных блоках, относятся ко 2-му блоку [36]. Их функции включают приём, переработку и хранение информации. Это указывает на то, что реактивность на входящую извне информацию является основным отличием пациентов в СМС от ВС.

Анатомически к третьему блоку — блоку программирования, регуляции и контроля — можно отнести зону медиальной части префронтальной коры. При этом статистически значимой корреляции между клиническими признаками сознательной деятельности и сигналом этой зоны не найдено. Сигнал от медиальной префронтальной коры был выявлен в 7 случаях ВС, т.е. механизмы сознательной деятельности могут не осуществляться в отсутствие работы зон, непосредственно обеспечивающих приём и переработку информации (2-й блок), несмотря на сохранность структур, обеспечивающих процесс контроля. Таким образом, одним из возможных механизмов нарушения сознательной деятельности может быть иерархичная дезинтеграция зональных функций [37, 38].

Таблица 2. Оценка синхронного сигнала от зон, входящих в СПРРМ, у пациентов с ХНС обеих групп

Table 2. Assessment of a synchronized signal from parts of the DMN in both groups of patients with CDC

Группа Group	№ No.	Пол Gender	Возраст Age	CRS-R. баллы CRS-R, points	Медиальная префронтальная кора Medial prefrontal cortex	Задняя часть поясной извилины Posterior cingulate gyrus	Левая ангулярная извилина Left angular gyrus	Правая ангулярная извилина Right angular gyrus	TDS (total DMN score)
I	1	М / М	21	4	2	0	0	1	3
	2	Ж / F	31	7	2	1	2	0	5
	3	Ж / F	61	5	1	0	2	0	3
	4	М / М	22	6	2	0	1	0	3
	5	Ж / F	23	10	1	0	0	0	1
	6	М / М	50	6	1	0	1	0	2
	7	М / М	55	4	2	1	1	1	5
	8	М / М	22	6	1	0	0	1	2
	9	Ж / F	22	4	1	0	0	0	1
	10	Ж / F	28	4	2	2	1	0	5
	11	М / М	55	6	2	0	0	0	2
	12	Ж / F	24	4	2	2	2	1	7
II	13	М / М	23	20	2	2	2	2	8
	14	М / М	50	12	0	2	2	1	5
	15	Ж / F	31	20	2	2	2	1	7
	16	М / М	41	14	1	1	1	0	3
	17	Ж / F	24	22	1	2	1	1	5
	18	М / М	55	15	2	0	0	1	2
	19	Ж / F	56	20	2	2	2	2	8
	20	М / М	33	20	1	1	1	1	4
	21	М / М	33	13	0	1	1	0	2
	22	М / М	53	12	2	1	0	1	4

Примечание. TDS (total DMN score) — сумма баллов, полученных при оценке активности отдельных компонентов СПРРМ: левой и правой ангулярных извилин, медиальной префронтальной коры, задней части поясной извилины.

Note. TDS (total DMN score) is the sum of scores obtained by evaluating the activity of individual components of the DMN: left and right angular gyrus, medial prefrontal cortex, posterior cingulate gyrus.

Можно предполагать, что в связи с прогрессированием признаков сознательной деятельности повышается и степень нейронной активности в зонах СПРРМ. Выявленная закономерность согласуется со сложившимися представлениями о ХНС. Случаи регистрации сигнала от зон, входящих в СПРРМ, у пациентов в ВС могут привести к дополнительной детальной клинической и инструментальной диагностике наличия признаков сознательной деятельности, т.к. это указывает на несостоятельность осмотра вследствие возможных сенсорных дефицитов пациента [20, 39–41].

Полученные данные об умеренном снижении сигнала от зон, входящих в СПРРМ, у пациентов в СМС согласуются с результатами, опубликованными в работах зарубежных авторов [42, 43]. Описано снижение (но не отсутствие) сигнала от зон СПРРМ во время глубокого сна и седации [44–49]. В других состояниях нарушенного сознания, таких как анестезия, генерализованный эпилептический приступ или сомнамбулизм, также наблюдается сниженный сигнал от СПРРМ [50, 51]. Следует учитывать, что все эти состояния сопровождаются изменением уровня бодрствования.

Изучено влияние кетамина на активность различных зон головного мозга [52–55]. Кетамин, как известно, угнетает осознанность при сохранении уровня бодрствования у здоровых добровольцев. По результатам проведенных работ было выявлено, что кетамин угнетает ассоциативные зоны коры и таламус, который переключает сенсорные импульсы из ретикулярной активирующей системы на кору больших полушарий и одновременно стимулирует структуры лимбической системы (которая вовлечена в осознание ощущений), включая гиппокамп. Функциональная дезорганизация неспецифических связей (диссоциативная анестезия), которая возникает в среднем мозге и таламусе, приводит к значительному снижению активности сигнала в зонах, входящих в СПРРМ, и, как следствие, происходит угнетение осознанности при сохранении уровня бодрствования. Данное состояние проявляется тем, что пациент кажется бодрствующим, однако он арективен и не способен анализировать входящие сенсорные стимулы. Таким образом, нарушение восприятия и анализа входящей информации при кетаминовой анестезии схоже с таковым при ХНС не только по клиническим признакам, но и по характеру нейровизуализационных изменений.

Заключение

Полученные нами результаты согласуются с данными исследований, демонстрирующих, что зоны СПРРМ, вероятно, играют решающую роль в процессе сознательного восприятия. Из компонентов этой сети максимальную корреляцию с CRS-R, отражающей наличие признаков сознательной деятельности, имели задняя часть поясной извилины и правая ангулярная извилина. Наши результаты также могут означать, что пациенты с минимальным уровнем сознатель-

ной деятельности должны обладать минимальным уровнем активности сразу нескольких зон, на что указывает интегративная оценка СПРРМ с помощью TDS, т.е. обладать достаточной функциональной целостностью для поддержания такого сложного процесса, каким является сознание. Однако следует оставаться осторожными в интерпретации функционального значения СПРРМ: во-первых, из-за гетерогенности структурного повреждения головного мозга у пациентов с травматической этиологией ХНС, во-вторых, из-за небольшой выборки пациентов, вошедших в исследование.

Список источников / References

1. Пирадов М.А., Супонева Н.А., Вознюк И.А. и др. Хронические нарушения сознания: терминология и диагностические критерии. Результаты первого заседания Российской рабочей группы по проблемам хронических нарушений сознания. *Анналы клинической и экспериментальной неврологии*. 2020; 14(1): 5–16.
Piradov M.A., Suponeva N.A., Voznyuk I.A. et al. Russian workgroup on chronic disorders of consciousness. Chronic disorders of consciousness: terminology and diagnostic criteria. The results of the first meeting of the Russian Working Group for Chronic Disorders of Consciousness. *Annals of clinical and experimental neurology*. 2020; 14(1): 5–16. (In Russ.)
DOI: 10.25692/ACEN.2020.1.1
2. Бакулин И.С., Кремнева Е.И., Кузнецов А.В. и др. Хронические нарушения сознания. Под ред. М.А. Пирадова. М., 2020. 288 с.
Bakulin I.S., Kremneva E.I., Kuznetsov A.V. et al. Chronic disorders of consciousness. Ed. M.A. Piradov. Moscow, 2020. 288 p. (In Russ.)
3. von Wild K., Laureys S.T., Gerstenbrand F. et al. The vegetative state — a syndrome in search of a name. *J. Med. Life*. 2012; 5(1): 3–15.
4. Кондратьева Е.А., Авдунина И.А., Кондратьев А.Н. и др. Определение признаков сознания и прогнозирование исхода у пациентов в вегетативном состоянии. Вестник Российской академии медицинских наук. 2016; 71(4): 273–280.
Kondratyeva E.A., Avdunina I.A., Kondratyev A.N. et al. Vegetative state: difficulty in identifying consciousness and predicting outcome. *Annals of the Russian Academy of Medical Sciences*. 2016; 71(4): 273–280. (In Russ.)
DOI: 10.15690/vramn728
5. Cairns H. Head injuries in motor-cyclists the importance of the crash helmet. *Br. Med. J.* 1941; 2(4213): 465–471.
DOI: 10.1136/bmj.2.4213.465
6. Thibaut A., Bodien Y.G., Laureys S., Giacino J.T. Minimally conscious state “plus”: diagnostic criteria and relation to functional recovery. *J. Neurol.* 2020; 267(5): 1245–1254.
DOI: 10.1007/s00415-019-09628
7. Giacino J.T., Katz D.I., Schiff N.D., et al. Practice guideline update recommendations summary: disorders of consciousness: report of the Guideline Development, Dissemination, and Implementation Subcommittee of the American Academy of Neurology; the American Congress of Rehabilitation Medicine; and the National Institute on Disability, Independent Living, and Rehabilitation Research. *Arch. Phys. Med. Rehabil.* 2018; 99(9): 1699–1709.
DOI: 10.1016/j.apmr.2018.07.001
8. Wade D.T. How often is the diagnosis of the permanent vegetative state incorrect? A review of the evidence. *Eur. J. Neurol.* 2018; 25(4): 619–625.
DOI: 10.1111/ene.13572
9. Iazeva E.G., Legostaeva L.A., Zimin A.A. et al. A Russian validation study of the Coma Recovery Scale-Revised (CRS-R). *Brain Inj.* 2018; 33(2): 218–225.
DOI: 10.1080/02699052.2018.1539248
10. Пирадов М.А., Супонева Н.А., Селиверстов Ю.А. и др. Возможности современных методов нейровизуализации в изучении спонтанной активности головного мозга в состоянии покоя. *Неврологический журнал*. 2016; 21(1): 4–12.
Piradov M.A., Suponeva N.A., Seliverstov Yu.A. et al. The opportunities of modern imaging methods in the study of spontaneous brain activity in state. *Neurologicheskiy Zhurnal*. 2016; 21(1): 4–12.
DOI: 10.18821/1560-9545-2016-21-1-4-12
11. Salvador R., Suckling J., Coleman M.R. et al. Neurophysiological architecture of functional magnetic resonance images of human brain. *Cereb. Cortex*. 2005; 15(9): 1332–1342.
DOI: 10.1093/cercor/bhi016
12. Baars B.J., Banks W.P., Newman J.B. (eds.) Essential sources in the scientific study of consciousness. Cambridge, 2003. 1192 p.
13. Owen A.M., Coleman M.R., Boly M. et al. Detecting awareness in the vegetative state. *Science*. 2006; 313(5792): 1402.
DOI: 10.1126/science.1130197
14. Beckmann C.F., DeLuca M., Devlin J.T. et al. Investigations into resting-state connectivity using independent component analysis. *Philos. Trans. R. Soc. B Biol. Sci.* 2005; 360(1457): 1001–1013.
DOI: 10.1098/rstb.2005.1634
15. Biswal B., Zerrin Yetkin F., Haughton V.M., Hyde J.S. Functional connectivity in the motor cortex of resting human brain using echo-planar MRI. *Magn. Reson. Med.* 1995; 34(4): 537–541.
DOI: 10.1002/mrm.1910340409
16. Blumenfeld H. Neuroanatomical basis of consciousness. Elsevier; 2016.
DOI: 10.1016/B978-0-12-800948-2.00001-7
17. Crick F.C., Koch C. What is the function of the claustrum? *Philos. Trans. R. Soc. B Biol. Sci.* 2005; 360(1458): 1271–1279.
DOI: 10.1098/rstb.2005.1661
18. Dreher J., Grafman J. The roles of the cerebellum and basal ganglia in timing and error prediction. *Eur. J. Neurosci.* 2002; 16(8): 1609–1619.
DOI: 10.1046/j.1460-9568.2002.02212.x
19. van Erp W.S., Lavrijsen J.C.M., van de Laar F.A. et al. The vegetative state/unresponsive wakefulness syndrome: a systematic review of prevalence studies. *Eur. J. Neurol.* 2014; 21(11): 1361–1368.
DOI: 10.1111/ene.12483
20. Medina J.P., Nigri A., Stanziano M. et al. Resting-state fMRI in chronic patients with disorders of consciousness: the role of lower-order networks for clinical assessment. *Brain Sci.* 2022; 12(3): 355.
DOI: 10.3390/brainsci12030355
21. Damoiseaux J.S., Beckmann C.F., Sanz Arigita E.J. Reduced resting-state brain activity in the “default network” in normal aging. *Cereb. Cortex*. 2007; 18(8): 1856–1864. DOI: 10.1093/cercor/bhm207
22. Fransson P., Marrelec G. The precuneus/posterior cingulate cortex plays a pivotal role in the default mode network: evidence from a partial correlation network analysis. *Neuroimage*. 2008; 42(3): 1178–1184.
DOI: 10.1016/j.neuroimage.2008.05.059
23. Giacino J., Kalmir K. Diagnostic and prognostic guidelines for the vegetative and minimally conscious states. *Neuropsychol. Rehabil.* 2005; 15(3–4): 166–174.
DOI: 10.1080/09602010443000498
24. Demertzi A., Soddu A., Laureys S. Consciousness supporting networks. *Curr. Opin. Neurobiol.* 2013; 23(2): 239–244.
DOI: 10.1016/j.conb.2012.12.003
25. Vincent J.L., Kahn I., Snyder A.Z. et al. Evidence for a frontoparietal control system revealed by intrinsic functional connectivity. *J. Neurophysiol.* 2008; 100(6): 3328–3342.
DOI: 10.1152/jn.90355.2008
26. Vanhaudenhuyse A., Demertzi A., Schabus M. et al. Two distinct neuronal networks mediate the awareness of environment and of self. *J. Cogn. Neurosci.* 2011; 23(3): 570–578.
DOI: 10.1162/jocn.2010.21488
27. Heuvel M.P. van den, Pol H.E.H. Exploring the brain network: a review on resting-state fMRI functional connectivity. *Eur. Neuropsychopharmacol.* 2010; 20(8): 519–534.
DOI: 10.1016/j.euroneuro.2010.03.008
28. Honey C.J., Sporns O., Cammoun L. et al. Predicting human resting-state functional connectivity from structural connectivity. *Proc. Natl. Acad. Sci. U. S. A.* 2009; 106(6): 2035–2040. DOI: 10.1073/pnas.0811168106
29. Schiff N.D. Modeling the minimally conscious state: measurements of brain function and therapeutic possibilities. *Prog. Brain Res.* 2005; 150: 473–610. DOI: 10.1016/S0079-6123(05)50033-5

30. Monti M.M., Schnakers C. To fMRI or not to fMRI? A flowchart translating guidelines for management of patients with disorders of consciousness into routine practice. *PsyArXiv*. 3 May 2021. DOI:10.31234/osf.io/cvx65
31. Piradov M.A., Suponeva N.A., Ryabinkina Y.V. et al. Study of chronic post-comatose states: on the way to understanding the phenomenon of consciousness. Advances in cognitive research, artificial intelligence and neuroinformatics. In: Proceedings of the 9th International Conference on Cognitive Sciences, INTERCOGNOSCI-2020. Moscow, 2020: 523–532. (In Russ.) DOI: 10.1007/978-3-030-71637-0_60
32. Edlow B.L. Covert consciousness: searching for volitional brain activity in the unresponsive. *Curr. Biol.* 2018; 28(23): R1345–R1348. DOI: 10.1016/j.cub.2018.10.022
33. Gębska-Kośla K., Głabiński A., Sabiniewicz M. et al. The use of functional magnetic resonance imaging techniques in the evaluation of patients with disorders of consciousness: a case report. *Pol. J. Radiol.* 2020; 85: e118–e124. DOI: 10.5114/pjr.2020.93664
34. Thomson H. Hidden consciousness. *New Scientist*. 2019; 242(3236): 38–42.
35. Cruse D., Owen A.M. Consciousness revealed: new insights into the vegetative and minimally conscious states. *Curr. Opin. Neurol.* 2010; 23(6): 656–660. DOI: 10.1097/WCO.0b013e32833fd4e7
36. Petrenko V.F., Mitina O.V., Suprun A.P. Conscious and unconscious cognition in psychosemantics. *Psychology. Journal of Higher School of Economics.* 2021; 18(4): 930–943. DOI: 10.17323/1813-8918-2021-4-930-943
37. Sontheimer A., Pontier B., Claise B. et al. Disrupted pallido-thalamo-cortical functional connectivity in chronic disorders of consciousness. *Brain Sci.* 2021; 11(3): 356. DOI: 10.3390/brainsci11030356
38. Northoff G., Lamme V. Neural signs and mechanisms of consciousness: is there a potential convergence of theories of consciousness in sight? *Neurosci. Biobehav. Rev.* 2020; 118: 568–587. DOI: 10.1016/j.neubiorev.2020.07.019
39. Qin P., Di H., Liu Y. et al. Anterior cingulate activity and the self in disorders of consciousness. *Human Brain Mapp.* 2010; 31(12): 1993–2002. DOI: 10.1002/hbm.20989
40. Shea N., Bayne T. The vegetative state and the science of consciousness. *Br. J. Philos. Sci.* 2020; 61(3): 459–484. DOI: 10.1093/bjps/axp046
41. Aubinet C., Larroque S.K., Heine L. et al. Clinical subcategorization of minimally conscious state according to resting functional connectivity. *Human Brain Mapp.* 2018; 39(11): 4519–4532. DOI: 10.1002/hbm.24303
42. Sanz L.R.D., Thibaut A., Edlow B.L. et al. Update on neuroimaging in disorders of consciousness. *Curr. Opin. Neurol.* 2021; 34(4): 488–496. DOI: 10.1097/WCO.0000000000000951
43. López-González A., Panda R., Ponce-Alvarez A. et al. Loss of consciousness reduces the stability of brain hubs and the heterogeneity of brain dynamics. *Commun. Biol.* 2021; 4(1): 1–15. DOI: 10.1038/s42003-021-02537-9
44. Horowitz S.G., Braun A.R., Carr W.S. et al. Decoupling of the brain's default mode network during deep sleep. *Proc. Natl. Acad. Sci. U. S. A.* 2009; 106(27): 11376–11381. DOI: 10.1073/pnas.0901435106
45. Hong C.C.H., Fallon J.H., Friston K.J. fMRI evidence for default mode network deactivation associated with rapid eye movements in sleep. *Brain Sci.* 2021; 11(11): 1528. DOI: 10.3390/brainsci11111528
46. Larson-Prior L.J., Zempel J.M., Nolan T.S. et al. Cortical network functional connectivity in the descent to sleep. *Proc. Natl. Acad. Sci. U. S. A.* 2009; 106(11): 4489–4494. DOI: 10.1073/pnas.0900924106
47. Laureys S. The neural correlate of (un)awareness: lessons from the vegetative state. *Trends Cogn. Sci.* 2005; 9(12): 556–559. DOI: 10.1016/j.tics.2005.10.010
48. Scheidegger M., Walter M., Lehmann M. et al. Ketamine decreases resting state functional network connectivity in healthy subjects: implications for antidepressant drug action. *PLoS One.* 2012; 7(9): e44799. DOI: 10.1371/journal.pone.0044799
49. Sarasso S., Boly M., Napolitani M. et al. Consciousness and complexity during unresponsiveness induced by propofol, xenon, and ketamine. *Curr. Biol.* 2015; 25(23): 3099–3105. DOI: 10.1016/j.cub.2015.10.014
50. Piorecky M., Koudelka V., Miletinova E. et al. Simultaneous fMRI-EEG-based characterisation of NREM parasomnia disease: methods and limitations. *Diagnostics.* 2020; 10(12): 1087. DOI: 10.3390/diagnostics10121087
51. Krauzlis R.J., Lovejoy L.P., Zénon A. Superior colliculus and visual spatial attention. *Annu. Rev. Neurosci.* 2013; 36: 165–182. DOI: 10.1146/annurev-neuro-062012-170249
52. Adhikari B., Deckert J., Hipp J. et al. T150. Evaluating the effects of ketamine and midazolam using enigma resting state fMRI pipeline. *Biol. Psychiatry.* 2019; 85(10): S187. DOI: 10.1016/j.biopsych.2019.03.473
53. Scheidegger M., Walter M., Lehmann M. et al. Ketamine decreases resting state functional network connectivity in healthy subjects: implications for antidepressant drug action. *PLoS One.* 2012; 7(9): e44799. DOI: 10.1371/journal.pone.0044799
54. Forsyth A.E.M., McMillan R., Dukart J. et al. Effects of ketamine and midazolam on simultaneous EEG/fMRI data during working memory processes. *Brain Topogr.* 2021; 34(6): 863–880. DOI: 10.1007/s10548-021-00876-8
55. Mueller F., Musso F., London M. et al. Pharmacological fMRI: effects of subanesthetic ketamine on resting-state functional connectivity in the default mode network, salience network, dorsal attention network and executive control network. *NeuroImage Clin.* 2018; 19: 745–757. DOI: 10.1016/j.nicl.2018.05.037

Информация об авторах

Легостаева Людмила Александровна — к.м.н., н.с. отд. нейрореабилитации и физиотерапии ФГБНУ НЦН, Москва, Россия, <https://orcid.org/0000-0001-9396-6687>
Кремнева Елена Игоревна — к.м.н., с.н.с. отд. нейровизуализации ФГБНУ НЦН ФГБНУ НЦН, Москва, Россия, <https://orcid.org/0000-0001-9396-6063>
Синицын Дмитрий Олегович — к.ф.-м.н., н.с. отд. нейрореабилитации и физиотерапии ФГБНУ НЦН, Москва, Россия, <https://orcid.org/0000-0001-9951-9803>
Язева Елизавета Григорьевна — врач-невролог отд. анестезиологии-реанимации с палатами реанимации и интенсивной терапии ФГБНУ НЦН, Москва, Россия, <https://orcid.org/0000-0003-0382-7719>
Сергеев Дмитрий Владимирович — к.м.н., врач-невролог отд. анестезиологии-реанимации с палатами реанимации и интенсивной терапии ФГБНУ НЦН, Москва, Россия, <https://orcid.org/0000-0002-9130-1292>
Пойдашева Александра Георгиевна — м.н.с. отд. нейрореабилитации и физиотерапии ФГБНУ НЦН, Москва, Россия, <https://orcid.org/0000-0003-1841-1177>
Бакулин Илья Сергеевич — к.м.н., н.с. отд. нейрореабилитации и физиотерапии ФГБНУ НЦН, Москва, Россия, <https://orcid.org/0000-0003-0716-3737>
Лагода Дмитрий Юрьевич — м.н.с. отд. нейрореабилитации и физиотерапии ФГБНУ НЦН, Москва, Россия, <https://orcid.org/0000-0002-9267-8315>
Сергеева Анастасия Николаевна — к.м.н., н.с. отд. нейровизуализации ФГБНУ НЦН, Москва, Россия, <https://orcid.org/0000-0002-2481-4565>
Морозова Софья Николаевна — к.м.н., н.с. отд. лучевой диагностики ФГБНУ НЦН, Москва, Россия, <https://orcid.org/0000-0002-9093-344X>
Рябинкина Юлия Валерьевна — д.м.н., зав. отд. анестезиологии-реанимации с палатами реанимации и интенсивной терапии ФГБНУ НЦН, Москва, Россия, <https://orcid.org/0000-0001-8576-9983>
Кротенкова Марина Викторовна — д.м.н., зав. отд. нейровизуализации ФГБНУ НЦН, Москва, Россия, <https://orcid.org/0000-0003-3820-4554>
Супонева Наталья Александровна — член-корреспондент РАН, профессор РАН, д.м.н., г.н.с. отд. нейрореабилитации и физиотерапии ФГБНУ НЦН, Москва, Россия, <https://orcid.org/0000-0003-3956-6362>
Пирадов Михаил Александрович — академик РАН, профессор, д.м.н., директор ФГБНУ НЦН, Москва, Россия, <https://orcid.org/0000-0002-6338-0392>

Вклад авторов. Создание концепции исследования: *Пирадов М.А., Супонева Н.А., Легостаева Л.А., Кремнева Е.И.* Курирование данных: *Легостаева Л.А., Язева Е.Г., Кремнева Е.И., Сергеева А.Н.* Анализ данных: *Легостаева Л.А., Кремнева Е.И., Синицын Д.О.* Поиск финансирования: *Пирадов М.А., Супонева Н.А.* Проведение исследования: *Легостаева Л.А., Язева Е.Г., Кремнева Е.И., Сергеева А.Н., Морозова С.Н.* Разработка методологии: *Легостаева Л.А., Язева Е.Г., Кремнева Е.И., Сергеева А.Н., Сергеев Д.В.* Руководство научно-исследовательской работой: *Пирадов М.А., Супонева Н.А., Рябинкина Ю.В., Кротенкова М.В.* Программное обеспечение: *Синицын Д.О., Кремнева Е.И.* Валидация: *Язева Е.Г., Сергеев Д.В., Пойдашева А.Г., Бакулин И.С., Лагода Д.Ю.* Визуализация и представление данных: *Легостаева Л.А., Кремнева Е.И., Синицын Д.О.* Подготовка черновика рукописи: *Легостаева Л.А., Кремнева Е.И., Синицын Д.О.* Доработка и редактирование рукописи: *Легостаева Л.А., Язева Е.Г., Кремнева Е.И., Сергеев Д.В., Синицын Д.О., Супонева Н.А.* Все авторы внесли существенный вклад в разработку концепции, проведение исследования и подготовку статьи, прочли и одобрили финальную версию перед публикацией.

Information about the authors

Liudmila A. Legostaeva — Cand. Sci. (Med.), researcher, Neurorehabilitation department with TMS group, Research Center of Neurology, Moscow, Russia, <https://orcid.org/0000-0001-9396-6687>
Elena I. Kremneva — Cand. Sci. (Med.), senior researcher, Radiology department, Research Center of Neurology, Moscow, Russia, <https://orcid.org/0000-0001-9396-6063>
Dmitry O. Sinityn — Cand. Sci. (Phys.-Math.), researcher, Neurorehabilitation department with TMS group, Research Center of Neurology, Moscow, Russia, <https://orcid.org/0000-0001-9951-9803>
Elizaveta G. Iazeva — neurologist, Intensive care unit, Research Center of Neurology, Moscow, Russia, <https://orcid.org/0000-0003-0382-7719>
Dmitry V. Sergeev — Cand. Sci. (Med.), neurologist, Neurorehabilitation department with TMS group, Research Center of Neurology, Moscow, Russia, <https://orcid.org/0000-0002-9130-1292>
Alexandra G. Poydasheva — junior researcher, Neurorehabilitation department with TMS group, Research Center of Neurology, Moscow, Russia, <https://orcid.org/0000-0003-1841-1177>
Ilya S. Bakulin — Cand. Sci. (Med.), researcher, Neurorehabilitation department with TMS group, Research Center of Neurology, Moscow, Russia, <https://orcid.org/0000-0003-0716-3737>
Dmitry Yu. Lagoda — junior researcher, Neurorehabilitation department with TMS group, Research Center of Neurology, Moscow, Russia, <https://orcid.org/0000-0002-9267-8315>
Anastasia N. Sergeeva — Cand. Sci. (Med.), researcher, Radiology department, Research Center of Neurology, Moscow, Russia, <https://orcid.org/0000-0002-2481-4565>
Sofya N. Morozova — Cand. Sci. (Med.), researcher, Neuroradiology department, Research Center of Neurology, Moscow, Russia, <https://orcid.org/0000-0002-9093-344X>
Yulia V. Ryabinkina — D. Sci. (Med.), Head, Intensive care unit department, Research Center of Neurology, Moscow, Russia, <https://orcid.org/0000-0001-8576-9983>
Marina V. Krotenkova — D. Sci. (Med.), Head, Radiology department, Research Center of Neurology, Moscow, Russia, <https://orcid.org/0000-0003-3820-4554>
Natalia A. Suponeva — D. Sci. (Med.), Professor, Corresponding Member of the Russian Academy of Sciences, Head, Neurorehabilitation department with TMS group, Research Center of Neurology, Moscow, Russia, <https://orcid.org/0000-0003-3956-6362>
Michail A. Piradov — D. Sci. (Med.), Professor, Academician of the Russian Academy of Sciences, Director, Research Center of Neurology, Moscow, Russia, <https://orcid.org/0000-0002-6338-0392>

Author contribution. Creation of the research concept: *Piradov M.A., Suponeva N.A., Legostaeva L.A., Kremneva E.I.* Data curation: *Legostaeva L.A., Iazeva E.G., Kremneva E.I., Sergeeva A.N.* Data analysis: *Legostaeva L.A., Kremneva E.I., Sinityn D.O.* Search for funding: *Piradov M.A., Suponeva N.A.* Conducting the study: *Legostaeva L.A., Iazeva E.G., Kremneva E.I., Sergeeva A.N., Morozova S.N.* Methodology development: *Legostaeva L.A., Iazeva E.G., Kremneva E.I., Sergeeva A.N., Sergeev D.V.* Research work management: *Piradov M.A., Suponeva N.A., Ryabinkina Yu.V., Krotenkova M.V.* Software: *Sinityn D.O., Kremneva E.I.* Validation: *Iazeva E.G., Sergeev D.V., Poydasheva A.G., Bakulin I.S., Lagoda D.Yu.* Visualization and presentation of data: *Legostaeva L.A., Kremneva E.I., Sinityn D.O.* Drafting of the manuscript: *Legostaeva L.A., Kremneva E.I., Sinityn D.O.* Finalization and editing of the manuscript: *Legostaeva L.A., Iazeva E.G., Kremneva E.I., Sergeev D.V., Sinityn D.O., Suponeva N.A.* All authors made a substantial contribution to the conception of the work, acquisition, analysis, interpretation of data for the work, drafting and revising the work, final approval of the version to be published.