



# Боковой амиотрофический склероз и миастения гравис: коморбидность и дифференциальная диагностика

Е.В. Первушина<sup>1</sup>, М.А. Кутлубаев<sup>1</sup>, Р.В. Магжанов<sup>1</sup>, М.В. Бражников<sup>2</sup>, С.М. Фаррахова<sup>2</sup>

<sup>1</sup>Башкирский государственный медицинский университет, Уфа, Россия;

<sup>2</sup>Республиканская клиническая больница имени Г.Г. Куватова, Уфа, Россия,

## Аннотация

Боковой амиотрофический склероз (БАС) и миастения характеризуются чисто двигательным неврологическим дефицитом, и в некоторых случаях их дифференциальная диагностика может вызывать трудности. Представлен случай позднего дебюта БАС, который изначально был ошибочно принят за миастению с положительными антителами к ацетилхолиновым рецепторам (АХР). В некоторых случаях миастения рассматривается как триггер БАС. В представленном случае положительный титр антител к АХР не имел клинического значения и, возможно, указывал на иммунную реакцию на структурные изменения в постсинаптической мембране нервно-мышечного синапса у пациента с БАС.

**Ключевые слова:** боковой амиотрофический склероз; миастения; антитела к ацетилхолиновым рецепторам; болезнь двигательного нейрона

**Источник финансирования.** Работа выполнена за счёт средств Программы стратегического академического лидерства Башкирского государственного медицинского университета (ПРИОРИТЕТ-2030).

**Конфликт интересов.** Авторы декларируют отсутствие явных и потенциальных конфликтов интересов, связанных с публикацией настоящей статьи.

**Адрес для корреспонденции:** 450008, Россия, Уфа, ул. Ленина, д. 3. Башкирский государственный медицинский университет. E-mail: mansur.kutlubaev@yahoo.com. Кутлубаев М.А.

**Для цитирования:** Первушина Е.В., Кутлубаев М.А., Магжанов Р.В., Бражников М.В., Фаррахова С.М. Боковой амиотрофический склероз и миастения гравис: коморбидность и дифференциальная диагностика. *Анналы клинической и экспериментальной неврологии*. 2024;18(4):117–122.

DOI: <https://doi.org/10.17816/ACEN.1098>

Поступила 01.03.2024 / Принята в печать 02.09.2024 / Опубликовано 25.12.2024

## Amyotrophic Lateral Sclerosis and Myasthenia Gravis: Comorbidities and Differential Diagnosis

Ekaterina V. Pervushina<sup>1</sup>, Mansur A. Kutlubaev<sup>1</sup>, Rim V. Magzhanov<sup>1</sup>, Maksim V. Brazhnikov<sup>2</sup>, Svetlana M. Farrakhova<sup>2</sup>

<sup>1</sup>Bashkir State Medical University, Ufa, Russia;

<sup>2</sup>Republican Clinical Hospital named after G.G. Kuvatov, Ufa, Russia

## Abstract

Amyotrophic lateral sclerosis (ALS) and myasthenia gravis (MG) are both characterized by primarily motor deficit, and their differential diagnosis may be sometimes challenging. We present a case report of a patient with late-onset ALS, which was initially misdiagnosed for anti-acetylcholine (anti-AChR) antibody-positive MG. In some cases, ALS has been thought to be triggered by MG. In the presented case report, elevated anti-AChR antibody titers (positive anti-AchR Ab) had no clinical significance and possibly indicated an immune response to structural changes in the postsynaptic membrane of the neuromuscular synapse in the ALS patient.

**Keywords:** amyotrophic lateral sclerosis; myasthenia gravis; anti-acetylcholine receptor antibodies; motor neuron disease

**Source of funding.** The work was carried out at the expense of the Strategic Academic Leadership Program of Bashkir State Medical University (PRIORITY 2030).

**Conflict of interest.** The authors declare no apparent or potential conflicts of interest related to the publication of this article.

**For correspondence:** 3 Lenina str., Ufa, 450008, Russia. Bashkir State Medical University. E-mail: mansur.kutlubaev@yahoo.com. Kutlubaev M.A.

**For citation:** Pervushina E.V., Kutlubaev M.A., Magzhanov R.V., Brazhnikov M.V., Farrakhova S.M. Amyotrophic lateral sclerosis and myasthenia gravis: comorbidity and differential diagnosis. *Annals of Clinical and Experimental Neurology*. 2024;18(4):117–122.

DOI: <https://doi.org/10.17816/ACEN.1098>

Received 01.03.2024 / Accepted 02.09.2024 / Published 25.12.2024

Боковой амиотрофический склероз (БАС) и миастения – два заболевания, ядром клинической картины которых являются двигательные нарушения. Однако детальный анализ клинической картины, как правило, позволяет установить точный диагноз уже на этапе осмотра. БАС характеризуется развитием смешанного асимметричного пареза, который не вовлекает глазодвигательные мышцы. Заболевание имеет неуклонно прогрессирующее течение, и состояние пациента не меняется в ответ на введение лекарственных средств. Основное проявление миастении – мышечная слабость и патологическая утомляемость; для неё характерен типологический паттерн распределения парезов с преимущественным вовлечением глазодвигательной, мимической и бульбарной мускулатуры, мышц поясов и проксимальных отделов конечностей. Течение миастении флюктуирующее, а введение ингибиторов ацетилхолинэстеразы (иАХЭ) даёт быстрый положительный эффект.

Трудности дифференциальной диагностики БАС и миастении могут быть связаны с рядом факторов. Некоторые формы БАС протекают с преимущественным поражением периферического мотонейрона, на ранних этапах вовлекая только бульбарную мускулатуру без явных атрофий и фасцикуляций языка, тем самым напоминая миастению. С другой стороны, миастения может напоминать БАС. Например, форма болезни, ассоциированная с антителами к мышечно-специфической тирозинкиназе, характеризуется асимметричными парезами без вовлечения глазодвигательных мышц, но ранними дыхательными нарушениями. При данной форме болезни довольно быстро нарастает парез, вплоть до развития атрофии, а введение иАХЭ не даёт явного положительного эффекта [1].

Дифференциальная диагностика миастении и БАС имеет принципиальное значение в связи с разными подходами к лечению этих заболеваний. В случае миастении подбор иммуномодулирующей терапии позволяет добиться положительного результата, в то время как при БАС применение глюкокортикостероидов не даёт эффекта, а перспективные направления лечения связаны с различными стратегиями нейропротекции. Ниже представлено клиническое наблюдение пациента, у которого изначально была диагностирована миастения с поздним началом, выявлены антитела к ацетилхолиновым рецепторам (АХР), однако более тщательный анализ клинико-инструментальных данных позволил установить диагноз БАС.

## Клиническое наблюдение

Пациент Н., 81 год.

**Жалобы:** нарушение глотания как твёрдой, так и жидкой пищи, затруднение при пережёвывании пищи, поперхивание, гнусавость и снижение звучности голоса, выраженная слабость в мышцах всего тела, особенно в мышцах шеи («голова висит») и ног.

**Анамнез болезни.** Больным себя считает около 1 года, когда появилась слабость в правой руке, которая постепенно распространилась на всё тело. Через год окружающие стали замечать нечёткость речи. Резкое ухудшение состояния произошло за месяц до поступления в стационар в виде острого нарушения глотания, в том числе слюны, а также слабости в ногах, которая нарастала в течение месяца.

**Сопутствующая патология.** В анамнезе у пациента базально-клеточный рак кожи, локализованный на передней поверхности правой половины грудной клетки, который был оперирован в 2021 г., лучевая и химиотерапия не проводилась; аденома предстательной железы (оперирована в 2021 г.); гипертоническая болезнь III стадии более 10 лет, скорректирована приёмом комбинированного препарата амлодипин/валсартан/гипотиазид 5/160/12,5 мг; курил на протяжении 40 лет 1 пачку в сутки (не курит с 2004 г.); длительное время работал на стройках (последние 20 лет до выхода на пенсию в возрасте 65 лет – крановщиком). Случаев подобных заболеваний у родственников не было, отец пациента умер в раннем возрасте вследствие травмы, у матери анамнестически были признаки, характерные для паркинсонизма (тремор конечностей, брадикинезия, скованность), информации о диагнозе нет.

Пациент был экстренно госпитализирован в центральную районную больницу. При поступлении был установлен диагноз: цереброваскулярное заболевание. Были проведены общеклинические исследования крови – все в пределах референсных значений, в общем анализе мочи – умеренная лейкоцитурия; по данным электрокардиограммы впервые выявлена хроническая фибрилляция предсердий. До начала лечения иАХЭ пациенту была проведена электронейромиограмма в режиме миоэритмической стимуляции с частотой 3 Гц с круговой мышцы глаза, носовой мышцы, двубрюшной мышцы, дельтовидной мышцы, мышцы, отводящей мизинец. Были выявлены изменения, которые интерпретировали как нарушения нервно-


мышечной передачи на постсинаптическом уровне (декремент 1632%, постактиваационное облегчение и истощение (рис. 1), после чего диагноз пересмотрен в пользу миастении. Был установлен назогастральный зонд, начата терапия иАХЭ (пиридостигмина бромид 180 мг/сут) и глюкокортикостероидами (преднизолон 70 мг/сут ежедневно). На фоне терапии прогрессивно нарастала общая слабость, особенно в ногах, и появились жалобы на одышку, вероятно, вследствие развития побочных эффектов (нестабильность артериального давления, усугубление нарушений ритма сердца, гликемия). Пациент перестал самостоятельно передвигаться.

Для уточнения диагноза и коррекции лечения пациента доставили в отделение неврологии Республиканской клинической больницы им. Г.Г. Куватова.

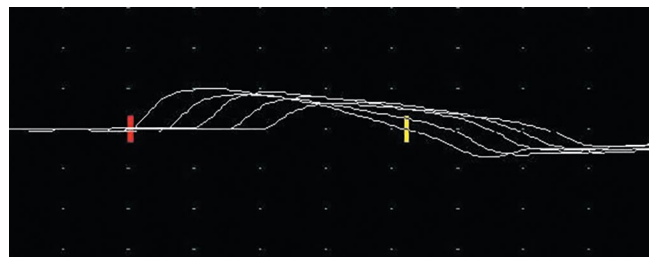При поступлении в отделение неврологии: рост 180 см, вес 67 кг (потеря массы тела составила 15 кг за 1,5 мес), индекс массы тела 20,68 кг/м<sup>2</sup>, частота дыхания 19 в минуту, снижена экскурсия грудной клетки. Отеки голеней. Сату-



А



В



С

Рис. 1. Электронейромиограмма пациента Н.

А – *m. deltoideus dextra*, первичный декремент амплитуды (1–5) 35%; В – постактиваационное облегчение; С – постактиваационное истощение.

Fig. 1. Electromyogram of the patient N.

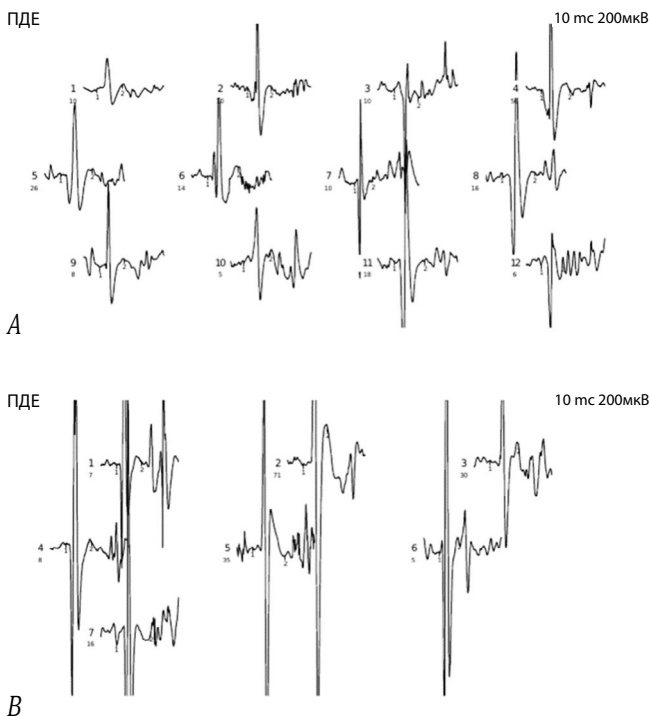
А – *m. deltoideus dextra*, primary amplitude decrement (1–5) 35%; В – post-activation depression; С – post-activation exhaustion.

рация 91%, на инсуффляции увлажнённого кислорода – 97%. Тоны сердца аритмичны, учащены, пульс 100 уд/мин. Питание через назогастральный зонд. В остальном соматический статус без явных изменений.

**Неврологический статус:** движения глазных яблок в полном объёме, диплопии нет, сила круговой мышцы глаз 5 баллов, сила жевательных мышц снижена до 3 баллов, отмечается их гипотрофия, нижнечелюстной рефлекс не повышен, лицо симметричное, сила мимических мышц достаточная, гипофония, ограничение подъёма мягкого нёба, снижены глоточный рефлекс и рефлексы с дужек мягкого нёба, дисфагия, дизартрия, периодические фибриллярные подёргивания мышц языка без гипотрофии, ограничения объёма движений языка и снижения силы нет. Хоботковый, назолабиальный рефлексы положительные. Сила мышц разгибателей шеи 1 балл, сгибателей 2 балла (так называемый синдром «свисающей головы»). У пациента отмечалась клиническая картина выраженного, преимущественно вялого, асимметричного тетрапареза. Объём активных движений в конечностях ограничен, преимущественно в правых, сила мышц правых конечностей в проксимальных отделах снижена до 1 балла в ноге, 2 баллов в руке, дистально – плегия. В левых конечностях сила снижена до 3 баллов, преимущественно проксимально. Мышечный тонус снижен. Асимметричные диффузные гипотрофии мышц верхних и нижних конечностей. Единичные фасцикуляции в мышцах верхних и нижних конечностей. Сухожильные рефлексы симметрично снижены, патологические рефлексы не вызываются. В ходе оценки мышечной силы отмечается умеренная мышечная утомляемость в виде снижения силы на 0,5–1,0 балл при повторных оценках. Координация в левых конечностях не нарушена. Оценить походку не представляется возможным. Расстройств чувствительности нет. Имеется дисфункция мочеиспускания, которая связана с гиперплазией предстательной железы. По рекомендации уролога пациент был катетеризирован.

Пациенту проводилась дифференциальная диагностика между болезнью двигательного нейрона и заболеванием с нарушением нервно-мышечной передачи. Двукратно была проведена прозериновая проба – без явного положительного эффекта.

При проведении декремент-теста с *m. trapezius*, *m. abducens digiti minimi dextr.* на фоне отмены иАХЭ за 12 ч до исследования нейрофизиологических признаков нарушения нервно-мышечной передачи не выявлено. В период посттетанического облегчения и истощения не наблюдались достоверные изменения М-ответов и величины декремента по миастеническому типу. По данным игольчатой электромиографии при тестировании прямых мышц бедра, передних большеберцовых мышц, дельтовидных мышц, первой межкостной мышцы с обеих сторон параметры потенциалов двигательных единиц изменены по нейрогенному типу в виде увеличения средней длительности и амплитуды (рис. 2). Выявлена единичная спонтанная активность в виде потенциалов фибрилляций и фасцикуляций, что подтверждает генерализованное поражение мотонейронов спинного мозга. При тестировании язычной мышцы выявлена единичная



**Рис. 2. Игольчатая электромиограмма пациента Н.**  
 А – *m. deltoideus dextra*, средняя длительность 13,3 мс (8,9–16,3 мс, в норме < 12 мс), средняя амплитуда 1408 мкВ (459–2164 мкВ, в норме < 550 мкВ), единичная спонтанная активность в виде потенциалов фибрилляций и фасцикуляций; В – *m. interosseus I dextra*, средняя длительность 14 мс (9,9–17,8 мс, в норме < 10,3 мс), средняя амплитуда 4863 мкВ (2125–8427 мкВ, в норме < 750 мкВ), умеренная спонтанная активность в виде потенциалов фасцикуляций.

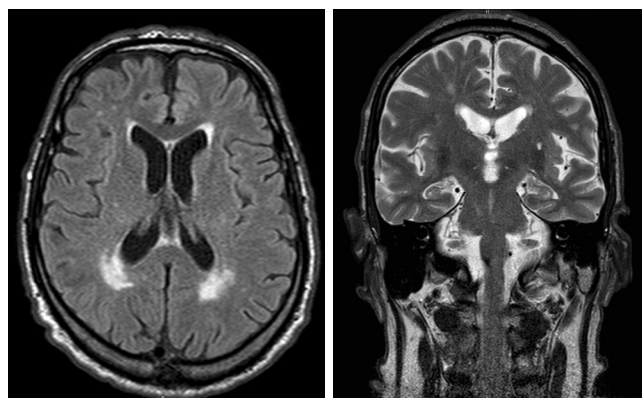
**Fig. 2. Needle electromyogram of patient N.**  
 А – *m. deltoideus dextra*, average duration 13.3 ms (8.9–16.3 ms, ref. values < 12 ms), average amplitude 1408  $\mu$ V (459–2164  $\mu$ V, ref. values < 550  $\mu$ V), spontaneous activity (single fibrillation and fasciculation potentials); В – *m. interosseus I dextra*, average duration 14 ms (9.9–17.8 ms, ref. values < 10.3 ms), average amplitude 4863  $\mu$ V (2125–8427  $\mu$ V, ref. values < 750  $\mu$ V), and moderate spontaneous activity (fasciculation potentials).

спонтанная активность в виде потенциалов фибрилляций. Регистрировалось увеличение средней амплитуды ПДЕ при нормальной длительности.

Для исключения очаговой патологии области ствола головного мозга проведено МРТ. Выявлены признаки хронической цереброваскулярной недостаточности (рис. 3).

С целью уточнения общесоматического статуса назначено комплексное обследование, при котором выявлены киста левой почки, умеренная пиелоктазия правой почки, дивертикулы и псевдодивертикулы мочевого пузыря, диффузный пневмосклероз.

Показатели клинического анализа крови – в пределах референсных значений; в анализе мочи отмечены транзиторная макрогематурия и лейкоцитурия, которые были связаны с установкой мочевого катетера и уринофекцией; в биохимическом анализе крови – гипопроtei-



**Рис. 3. МРТ головного мозга пациента Н. в режимах Т2 (А) и FLAIR (В) с перивентрикулярными очагами гиперинтенсивного сигнала сосудистого генеза.**

**Fig. 3. Periventricular hyperintensity of brain on T2 (A) and FLAIR (B) MRI scans of the patient's brain.**

немия (51,0 г/л при норме 66–83 г/л) и гипоальбуминемия (31,6 г/л при норме 35–52 г/л), повышение содержания мочевой кислоты до 440,9 мкмоль/л (норма 208,3–428,3 мкмоль/л), остальные показатели в пределах референсных значений. Содержание простатспецифического антигена – 2,450 нг/мл (норма < 6,5 нг/мл). Выявлены высокие титры антител к АХР – больше 20 нмоль/л (норма < 0,5 нмоль/л).

Учитывая развитие асимметричного пареза без других симптомов с дебюта в правой верхней конечности, прогрессирующее течение, электрофизиологические признаки нейронального поражения на трёх уровнях, отсутствие положительной реакции на введение иАХЭ, был установлен диагноз: болезнь двигательного нейрона, боковой амиотрофический склероз, шейно-грудная форма с асимметричным тетрапарезом до степени пlegии в дистальных отделах правых конечностей, парезом мышц шеи, бульбарно-псевдобульбарным синдромом, дыхательными нарушениями, клинически незначимая позитивность по антителам к АХР. Сопутствующие диагнозы: ишемическая болезнь сердца с нарушением ритма, хроническая фибрилляция предсердий, осложнённая хронической сердечной недостаточностью 2Б степени, гипертоническая болезнь 3-й стадии, гиперплазия предстательной железы 1-й стадии.

После постепенной отмены преднизолона и пиридостигмина бромид у пациента наблюдалась незначительная положительная динамика в виде нормализации уровня кислорода крови и частичного регресса дыхательных нарушений.

**Обсуждение**

У пациента Н. изначально на уровне медицинской организации II уровня был установлен диагноз миастении, который впоследствии изменён на БАС. Однако выявление антител к АХР вызвало сомнения в отсутствии миастении.

Потенциальная связь между БАС и миастенией многообразна. Наиболее простой вариант: они могут имитировать друг друга, как было указано выше. Однако более интересны случаи сочетания двух заболеваний. По данным литературы, в большинстве случаев коморбидности БАС и миастении классическая миастения предшествовала развитию симптомов поражения верхнего и нижнего двигательных нейронов (миастения трансформируется в БАС). Имеются единичные описания развития миастении на фоне БАС. Анализ эпидемиологических данных показал, что пациенты с БАС на фоне миастении были старше, у них в 2 раза чаще встречается бульбарная форма, болезнь протекает тяжелее [2].

По мнению большинства авторов, сочетание БАС и миастении – не простое совпадение. Расчёты на основании эпидемиологических исследований показали, что вероятность коморбидности БАС и миастении крайне низка и составляет  $7,5$  на  $10^9$ , в то время как фактически частота данной коморбидности составляет  $1,87$  на  $10^7$  [2]. С точки зрения патогенеза, иммунопатология, характерная для миастении, может служить триггером для развития БАС, особенно на фоне генетической предрасположенности. Наличие антител к липопротеин-связанному рецепторному белку 4 отмечается не только при некоторых формах миастении, но и при БАС, т. к. названный белок играет важную роль в функционировании нервно-мышечного синапса и двигательных нейронов. Данный механизм встречается нечасто, в представленном случае он маловероятен, т. к. были выявлены высокие титры антител к АХР. С другой стороны, дисфункция регуляторных Т-лимфоцитов (pT), характерная для миастении, может рассматриваться как триггерный фактор в повреждении двигательных нейронов. Показано, что pT подавляют синтез провоспалительных цитокинов, стимулируют выработку противовоспалительных цитокинов, нейротрофических факторов, процесс активации микроглии и пр. [3]. При миастении отмечается нарушение супрессивной функции pT [4], а при БАС роль pT связывают с подавлением активации микроглии и выработки свободных радикалов [5]. В экспериментальных работах было показано, что снижение pT в крови связано с более высоким темпом прогрессирования болезни [6].

В патогенезе БАС определённую роль играет дисфункция нервно-мышечного синапса за счёт так называемого феномена отмирания. Последний заключается в аксональной дегенерации, денервации мышц и снижении нервно-мышечной передачи [7]. Патогенетическое сходство между БАС и миастенией подтверждается данными электрофизиологических исследований. D. Zhang и соавт.

продемонстрировали снижение амплитуды М-ответа в декремент-тесте в короткой мышце, отводящей большой палец кисти, при БАС – так называемый нейрогенный декремент [8]. В настоящее время особая роль отводится патологии нервно-мышечного синапса в патогенезе БАС [9].

Наличие у пациента базально-клеточного рака кожи в анамнезе не исключает паранеопластическую форму БАС [10]. Однако в данном случае имел место высокодифференцированный рак, отличающийся низкой иммуногенностью и, как следствие, невысоким риском развития паранеопластической реакции; опухоль (источник антигенной стимуляции) была удалена за 2 года до развития болезни, а иммуносупрессивная терапия не дала эффекта.

В представленном случае у пациента с преимущественно вялым тетрапарезом был установлен предварительный диагноз «миастения с поздним началом», в условиях районной больницы начато пробное лечение иАХЭ и глюкокортикостероидами, которое не дало положительного эффекта. Более того, назначение глюкокортикостероидов дало временный негативный эффект, который нивелировался после их отмены. Дальнейшее обследование позволило исключить миастению и заподозрить БАС, в то же время получен положительный результат анализа на антитела к АХР. Детальный анализ клинико-анамнестических и электрофизиологических данных не выявил признаков поражения нервно-мышечного синапса и был установлен диагноз БАС, а наличие аутоантител расценено как клинически незначимая находка. В данном случае появление антител к АХР можно расценить как иммунную реакцию на изменённые вследствие дегенерации АХР в нервно-мышечном синапсе [11, 12]. Некоторые авторы предполагали наличие аутоиммунного компонента в патогенезе некоторых форм БАС [11], однако отсутствие эффекта от приёма глюкокортикостероидов в данном случае противоречит данной гипотезе.

Таким образом, сочетание БАС и миастении – редкое, но объяснимое с точки зрения патогенеза явление [13–17]. Представленное наблюдение в очередной раз подчёркивает важность детального анализа клинической картины в диагностике нервно-мышечных болезней. Даже выявление специфических аутоантител недостаточно для установки диагноза «миастения» в случае отсутствия таких характерных проявлений, как вовлечение экстраокулярных мышц, выраженная мышечная утомляемость, положительный эффект от иАХЭ, холодовой пробы, а также декремент при низкочастотной стимуляции при проведении электронейромиографии.



## Список источников / References

- Rodolico C., Bonanno C., Toscano A. et al. MuSK-associated myasthenia gravis: clinical features and management. *Front. Neurol.* 2020;11:660. DOI: 10.3389/fneur.2020.00660
- De Pasqua S., Cavallieri F., D'Angelo R. et al. Amyotrophic lateral sclerosis and myasthenia gravis: association or chance occurrence? *Neurol. Sci.* 2017;38(3):441–444. DOI: 10.1007/s10072-016-2787-3
- Tiemessen M.M., Jagger A.L., Evans H.G. et al. CD4+CD25+Foxp3+ regulatory T cells induce alternative activation of human monocytes/macrophages. *Proc. Natl. Acad. Sci. U S A.* 2007;104(49):19446–19451. DOI: 10.1073/pnas.0706832104
- Berrih-Aknin S., Le Panse R. Myasthenia gravis: a comprehensive review of immune dysregulation and etiological mechanisms. *J. Autoimmun.* 2014;52:90–100. DOI: 10.1016/j.jaut.2013.12.011
- Zhao W., Xie W., Xiao Q. et al. Protective effects of an anti-inflammatory cytokine, interleukin-4, on motoneuron toxicity induced by activated microglia. *J. Neurochem.* 2006;99(4):1176–1187. DOI: 10.1111/j.1471-4159.2006.04172.x
- Beers D.R., Henkel J.S., Zhao W. et al. Endogenous regulatory T lymphocytes ameliorate amyotrophic lateral sclerosis in mice and correlate with disease progression in patients with amyotrophic lateral sclerosis. *Brain.* 2011;134(Pt 5):1293–1314. DOI: 10.1093/brain/awr074
- Fischer L.R., Culver D.G., Tennant P. et al. Amyotrophic lateral sclerosis is a distal axonopathy: evidence in mice and man. *Exp. Neurol.* 2004;185(2):232–240. DOI: 10.1016/j.expneurol.2003.10.004
- Zhang D., Zhao Y., Yan C. et al. CMAP decrement by low-frequency repetitive nerve stimulation in different hand muscles of ALS patients. *Neurol. Sci.* 2019; 40(12):2609–2615. DOI: 10.1007/s10072-019-04027-7
- ЩербакOVA Н.И., Касаткина Л.Ф., Гуркина Г.Т. и др. Развитие бокового амиотрофического склероза у больного с миастенией: случайное сочетание или патогенетически взаимосвязанные состояния? *Неврологический журнал.* 2013;18(6):9–16. Shcherbakova N.I., Kasatkina L.F., Gurkina G.T. et al. An unusual case of amyotrophic lateral sclerosis in a patient with myasthenia gravis: random combination or pathogenesis related conditions? *Neurologicheskii zhurnal.* 2013;18(6):9–16.
- Verma S., Khurana S., Vats A. et al. Neuromuscular junction dysfunction in amyotrophic lateral sclerosis. *Mol. Neurobiol.* 2022;59(3):1502–1527. DOI: 10.1007/s12035-021-02658-6
- Yang Z., He L., Ren M. et al. Paraneoplastic amyotrophic lateral sclerosis: case series and literature review. *Brain Sci.* 2022;12(8):1053. DOI: 10.3390/brainsci12081053
- Mehanna R., Patton E.L. Jr., Phan C.L. et al. Amyotrophic lateral sclerosis with positive anti-acetylcholine receptor antibodies. Case report and review of the literature. *J. Clin. Neuromuscul. Dis.* 2012;14(2):82–85. DOI: 10.1097/CND.0b013e31824db163
- Ashizawa T. False positive anti-acetylcholine receptor antibodies in motor-neurone disease. *Lancet.* 1986;1(8492):1272. DOI: 10.1016/s0140-6736(86)91408-x
- Longinetti E., Sveinsson O., Press R. et al. ALS patients with concurrent neuroinflammatory disorders; a nationwide clinical records study. *Amyotroph. Lateral Scler. Frontotemporal. Degener.* 2022;23(3–4):209–219. DOI: 10.1080/21678421.2021.1946084
- Ковражкина Е.А., Сердюк А.В., Разинская О.Д. и др. Миастенический синдром у пациента с терминальной стадией бокового амиотрофического склероза. *Журнал неврологии и психиатрии им. С.С. Корсакова.* 2023;123(7):102–107. Kovrazhkina E.A., Serdyuk A.V., Razinskaya O.D. et al. Myasthenic syndrome in a patient with end-stage amyotrophic lateral sclerosis. *S.S. Korsakov Journal of Neurology and Psychiatry.* 2023;123(7):102–107. DOI: 10.17116/jnevro2023123071102
- Tai H., Cui L., Guan Y. et al. Amyotrophic lateral sclerosis and myasthenia gravis overlap syndrome: a review of two cases and the associated literature. *Front. Neurol.* 2017;8:218. DOI: 10.3389/fneur.2017.00218
- Санадзе А.Г., Касаткина Л.Ф. Два случая трансформации миастении в боковой амиотрофический склероз. *Нервно-мышечные болезни.* 2012;(4):53–58. Sanadze A.G., Kasatkina L.F. Two cases transformation myasthenia gravis to amyotrophic lateral sclerosis. *Neuromuscular Diseases.* 2012;(4):53–58. DOI: 10.17650/2222-8721-2012-0-4-53-58

## Информация об авторах

Первушина Екатерина Владимировна — канд. мед. наук, доцент каф. неврологии Башкирского государственного медицинского университета, Уфа, Россия, <https://orcid.org/0000-0002-9352-5783>

Кутлубаев Мансур Амирович — д-р мед. наук, доцент, зав. каф. неврологии Башкирского государственного медицинского университета, Уфа, Россия, <https://orcid.org/0000-0003-1001-2024>

Магжанов Рим Валеевич — д-р мед. наук, профессор каф. неврологии Башкирского государственного медицинского университета, Уфа, Россия, <https://orcid.org/0000-0003-1246-4833>

Бражников Максим Владимирович — врач-невролог Республиканской клинической больницы им. Г.Г. Куватова, Уфа, Россия, <https://orcid.org/0009-0008-5959-388X>

Фаррахова Светлана Мизхатовна — врач-невролог Республиканской клинической больницы им. Г.Г. Куватова, Уфа, Россия, <https://orcid.org/0009-0007-3890-264X>

**Вклад авторов:** Первушина Е.В., Фаррахова С.М. — написание статьи; Кутлубаев М.А. — анализ источников литературы, написание статьи, редактирование статьи; Магжанов Р.В. — редактирование статьи; Бражников М.В. — анализ источников литературы.

## Information about the authors

Ekaterina V. Pervushina — Cand. Sci. (Med.), Assistant Professor, Department of neurology, Bashkir State Medical University, Ufa, Russia, <https://orcid.org/0000-0002-9352-5783>

Mansur A. Kutlubaev — Dr. Sci. (Med.), Head, Department of neurology, Bashkir State Medical University, Ufa, Russia, <https://orcid.org/0000-0003-1001-2024>

Rim V. Magzhanov — Dr. Sci. (Med.), Professor, Department of neurology, Bashkir State Medical University, Ufa, Russia, <https://orcid.org/0000-0003-1246-4833>

Maksim V. Brazhnikov — neurologist, Republican Clinical Hospital named after G.G. Kuvatov, Ufa, Russia, <https://orcid.org/0009-0008-5959-388X>

Svetlana M. Farrakhova — neurologist, Republican Clinical Hospital named after G.G. Kuvatov, Ufa, Russia, <https://orcid.org/0009-0007-3890-264X>

**Authors' contribution.** Pervushina E.V., Farrakhova S.M. — writing the article; Kutlubaev M.A. — study of the literature sources, writing the article, editing the article; Magzhanov R.V. — editing the article; Brazhnikov M.V. — study of the literature sources.