© Русскин В.О., Кузнецова А.А., Абрамян М.А., Синкин М.В., Сандриков В.А., 2025

Электрографический эпилептический статус после кардиохирургических операций, направленных на коррекцию врождённых пороков сердца у детей

В.О. Русскин[1], А.А. Кузнецова[2,3], М.А. Абрамян[2], В.А. Сандриков[1]

[1]Российский научный центр хирургии имени академика Б.В. Петровского, Москва, Россия;

[2]Морозовская детская городская клиническая больница, Москва, Россия;

[3]Научно-практический психоневрологический центр имени З.П. Соловьева, Москва, Россия

Аннотация

Эпилептический статус (ЭС) является тяжёлым осложнением кардиохирургических операций, направленных на коррекцию врождённых пороков сердца цианотического типа у детей. Наличие ЭС значимо ухудшает неврологический прогноз и увеличивает вероятность летального исхода. В большинстве случаев эпилептические приступы и статус у пациентов в отделении реанимации не имеют клинических проявлений и регистрируются исключительно при проведении электроэнцефалограммы. В данной работе мы демонстрируем серию клинических наблюдений трансформации ЭС из клинического в электрографический на фоне противосудорожной терапии у детей с цианотическими врождёнными пороками сердца в постоперационном периоде. Мы акцентируем внимание на важности использовании электроэнцефалографии в купировании ЭС в педиатрической реанимации.

Ключевые слова: *электроэнцефалография; эпилептический статус; врождённый порок сердца*

Этическое утверждение. От законных представителей пациентов получено добровольное информированное согласие на публикацию.

Источник финансирования. Авторы заявляют об отсутствии внешних источников финансирования при проведении исследования.

Конфликт интересов. Авторы декларируют отсутствие явных и потенциальных конфликтов интересов, связанных с публикацией настоящей статьи.

Адрес для корреспонденции: 119991, Москва, Абрикосовский пер., д. 2. РНЦХ им. академика Б.В. Петровского. E-mail: russkin.vadim@mail.ru. Русскин В.О.

Для цитирования: Русскин В.О., Кузнецова А.А., Абрамян М.А., Сандриков В.А. Электрографический эпилептический статус после кардиохирургических операций, направленных на коррекцию врождённых пороков сердца у детей. *Анналы клинической и экспериментальной неврологии.* 2025;19(3):90–99.
DOI: https://doi.org/10.17816/ACEN.1205
EDN: https://elibrary.ru/CEOIAF

Поступила 08.10.2024 / Принята в печать 17.04.2025 / Опубликована 30.09.2025

Electrographic Status Epilepticus Following Cardiac Surgery for Congenital Heart Defects in Children

Vadim O. Russkin[1], Alexandra A. Kuznetsova[2,3], Mikhail A. Abramyan[2], Valery A. Sandrikov[1]

[1]Petrovsky National Research Centre of Surgery, Moscow, Russia;

[2]Morozov Children's City Clinical Hospital, Moscow, Russia;

[3]Moscow Research and Clinical Center for Neuropsychiatry, Moscow, Russia

Abstract

Status epilepticus (SE) is a severe complication of cardiac surgery for cyanotic congenital heart defects in children. SE significantly worsens neurological prognosis and increases the likelihood of fatal outcomes. In most cases, epileptic seizures and status epilepticus in intensive care unit patients lack clinical manifestations and are detected exclusively through electroencephalography (EEG). In this study, we present a series of clinical observations demonstrating the transformation of SE from clinical to electrographic manifestations during anticonvulsant therapy in children with cyanotic congenital heart defects during the postoperative period. We emphasize the critical importance of EEG in managing SE in pediatric intensive care settings.

Keywords: *electroencephalography; status epilepticus; congenital heart defect*

Ethics approval. The patients' legal representatives provided informed consent for this publication.

Source of funding. The study was not supported by any external sources of funding.

Conflict of interest. The authors declare no apparent or potential conflicts of interest related to the publication of this article.

For correspondence: 2 Abrikosovsky lane, Moscow, Russia, 119991. Petrovsky National Research Centre of Surgery.
E-mail: russkin.vadim@mail.ru. Vadim O. Russkin

For citation: Russkin V.O., Kuznetsova A.A., Abramyan M.A., Sandrikov V.A. Electrographic status epilepticus following cardiac surgery for congenital heart defects in children. *Annals of Clinical and Experimental Neurology*. 2025;19(3):90–99.
DOI: https://doi.org/10.17816/ACEN.1205
EDN: https://elibrary.ru/CEOIAF

Received 08.10.2024 / Accepted 17.04.2025 / Published 30.09.2025

Введение

Врождённые пороки сердца (ВПС) являются самым распространённым видом аномалий плода и наиболее частой причиной детской смертности в неонатальном и младенческом периодах [1, 2]. В середине XX в. лишь треть детей с ВПС достигала совершеннолетия, и уже с XXI в. благодаря развитию диагностических, анестезиологических и хирургических техник около 90% детей доживают до взрослого возраста [3–5]. Достигнув значительного снижения смертности у детей с ВПС, медицинское сообщество постепенно смещает фокус на улучшение качества жизни таких пациентов, в частности, на борьбу с интра- и постоперационными осложнениями со стороны центральной нервной системы (ЦНС).

Встречаемость эпилептических приступов (ЭП), клинического эпилептического статуса (ЭС) и электрографического ЭС (ЭЭС) после хирургической коррекции ВПС у детей составляет 8–11,5% [6–8]. Большая часть из них (до 85%) не имеет клинических проявлений. У детей в реанимации ЭЭС значимо увеличивает смертность и ухудшает долговременные исходы, в связи с чем пациенты нуждаются в проведении длительной многочасовой электроэнцефалографии (ЭЭГ) [9].

В 2013 г. для стандартизации оценки реанимационной ЭЭГ и адекватной диагностики электрографического ЭП (ЭЭП) и ЭЭС были предложены так называемые Зальцбургские критерии диагностики бессудорожного ЭС, что значимо улучшило выявляемость ЭЭС, снизив количество ложноположительных результатов [10–12] (табл. 1).

У части пациентов после купирования клинических проявлений ЭС сохраняются явления ЭЭП или ЭЭС. I. Sánchez Fernández и соавт. установлено, что в отделении педиатрической реанимации трансформация ЭС в ЭЭП происходила в 33–52% случаев, а ЭС в ЭЭС — в 12–25% случаев [6, 13], что схоже с данными взрослой популяции (48 и 14% соответственно) [14].

Представляем истории болезни 3 пациентов детского возраста после кардиохирургических вмешательств, направленных на коррекцию ВПС, развивших ЭС, перешедший затем в бессудорожную (электрографическую) или электроклиническую форму.

Клинический случай 1

Пациентка Т., 3 мес. Перинатальный анамнез не отягощён. В возрасте 3 мес проведено оперативное вмешатель-

Таблица 1. Клинико-ЭЭГ-критерии диагностики ЭЭП и ЭЭС

ЭЭП	Электроклинический ЭП
Разряды частотой > 2,5 Гц на протяжении 10 с и дольше (> 25 разрядов за 10 с) **ИЛИ** Любой паттерн с чёткой эволюцией, длящийся более 10 с	Клинические проявления возникают синхронно с разрядами энцефалографического паттерна **ИЛИ** Клиническое и энцефалографическое улучшение после введения парентеральных противоэпилептических препаратов
ЭЭС	**Электроклинический ЭС**
Электрографический приступ длится дольше 10 мин **ИЛИ**	Электроклинический ЭП, который длится дольше 10 мин **ИЛИ**
Более 20% 60-минутной записи	Более 20% 60-минутной записи **ИЛИ**
	Более 5 мин, если ЭП билатеральный тонико-клонический
	Возможный: если после введения парентеральных противоэпилептических препаратов отмечается электрографическое, но не клиническое улучшение

ство – радикальная коррекция тетрады Фалло: закрытие дефекта межжелудочковой перегородки заплатой из политетрафторэтилена, инфундибулотомия и трансаннулярная пластика выводного отдела правого желудочка и ствола лёгочной артерии заплатой из ксеноперикарда в условиях искусственного кровообращения (ИК) и фармакохолодовая кристаллоидная кардиоплегия. Длительность использования ИК – 51 мин.

На 2-е сутки у ребёнка возникли фокальные моторные ЭП в виде клонических подёргиваний в правой руке с нарушением осознанности и переходом в статусное течение. После купирования клинических проявлений 2,5 мг диазепама и 40 мг/кг/сут леветирацетама выполнена контрольная ЭЭГ (рис. 1). На протяжении всей записи регистрировалась левосторонняя латерализованная ритмичная δ-активность (ЛРДА) частотой 2,5–3,0 Гц с последующей частотной (до 2 Гц) эволюцией и трансформацией в латерализованные периодические разряды (ЛПР), что, согласно Зальцбургским критериям, было расценено как ЭЭС.

По данным магнитно-резонансной томографии (МРТ) головного мозга выявлен инфаркт водораздела в левом полушарии (рис. 2), при этом на МР-артериографии в режиме 3D-tof изменений сигнала от интракраниальных артерий не было.

Учитывая сохраняющуюся ЭЭГ-картину ЭС, было решено к терапии добавить мидазолам в дозе 0,2 мг/кг/ч, тиопентал натрия 5 мг/кг/ч.

На 3-и сутки на фоне инфузии леветирацетама, продолжающейся седации мидазоламом и снижения дозировки тиопентала натрия повторена ЭЭГ (рис. 3). Фоновая активность была представлена диффузными медленными волнами θ, δ-диапазона. Эпилептиформной активности и иктальных ЭЭГ-паттернов не зарегистрировано.

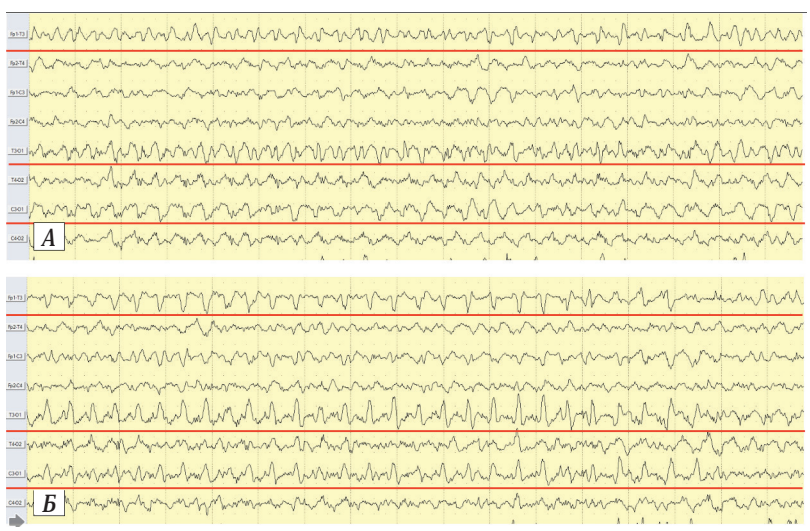

Рис. 1. Фрагмент записи скальповой ЭЭГ пациентки Т. на 2-е сутки после операции.
А – ЛРДА частотой 2,5–3,0 Гц под электродами левого полушария; *Б* – эволюция частотных характеристик до 2 Гц, трансформация в ЛПР. Цветом выделены отведения, под которыми регистрируются ЛПР. Биполярный продольный монтаж. Чувствительность – 15 мкВ/мм.

На 5-е сутки мидазолам постепенно отменён. Контрольная МРТ головного мозга – последствия острого нарушения мозгового кровообращения в бассейне левой средней мозговой артерии и на границе водораздела средней и задней мозговых артерий, без отрицательной динамики. В неврологическом статусе при выписке отмечались умеренный правосторонний гемипарез до 3 баллов, анизорефлексия. Познавательная деятельность восстановилась полностью, появились элементы гуления, комплекс «оживления».

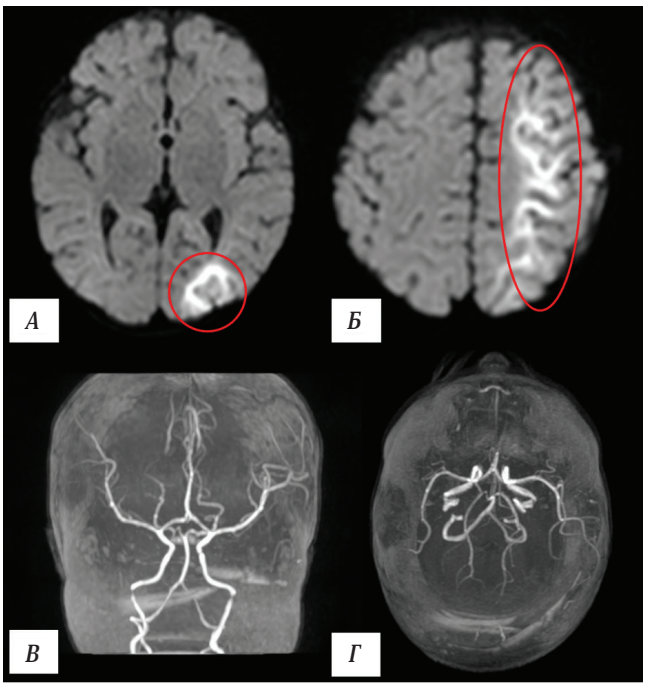

Рис. 2. Результаты обследования пациентки Т. на 2-е сутки после операции.
А, Б – МРТ головного мозга. Диффузно-взвешенные изображения (ДВИ), аксиальная проекция. МР-картина инфаркта водораздела в левом полушарии (в красном овале). *В, Г* – МР-ангиография, 3D-реконструкция. Кровоток по интракраниальным артериям головы не нарушен.

Стоит отметить, что у данного пациента сочетание электрографического паттерна, классифицированного как иктальный, с семиотикой ЭП (правосторонние клонические сокращения в верхней конечности) позволило заподозрить острое нарушение мозгового кровообращения и назначить МРТ.

Клинический случай 2

Пациент Б., 3 мес. Перинатальный анамнез не отягощён. На 1-м месяце жизни был выставлен диагноз: ВПС, подаортальный дефект межжелудочковой перегородки 7,5 × 7,9 мм. В возрасте 2 мес жизни проведена кардиохирургическая операция – закрытие дефекта межжелудочковой перегородки заплатой из политетрафторэтилена в условиях ИК (длительность ИК – 80 мин).

В 1-е сутки после операции возникли фокальные моторные ЭП в правых конечностях. Для их купирования были назначены вальпроевая кислота в дозировке 20 мг/кг/ч внутривенно микроструйно и мидазолам 0,2 мг/кг/ч. Клинические проявления прекратились, но из-за невозможности выполнения исследования в ночные часы ЭЭГ была выполнена через 14 ч.

Первую ЭЭГ выполнили уже на фоне антиэпилептической терапии. Регистрировалась ЛРДА частотой до 4 Гц в правом затылочном регионе с распространением на левый затылочный регион, длительностью до 30 с. Независимо регистрировались ЛПР в виде острых волн, частотой 2–3 Гц под электродами левого полушария, длительностью до 60 с. Учитывая, что ЛРДА и ЛПР суммарно регистрировались более чем на 50% записи, данную картину ЭЭГ расценили в рамках ЭЭС (рис. 4). В связи с этим было принято решение о включении в терапию тиопентала натрия 1 мг/кг/ч с постепенной титрацией до 5 мг/кг/ч, также была увеличена доза вальпроевой кислоты до 45 мг/кг/сут.

При МРТ головного мозга были выявлены инфаркты водораздела в правом и левом полушариях (рис. 5).

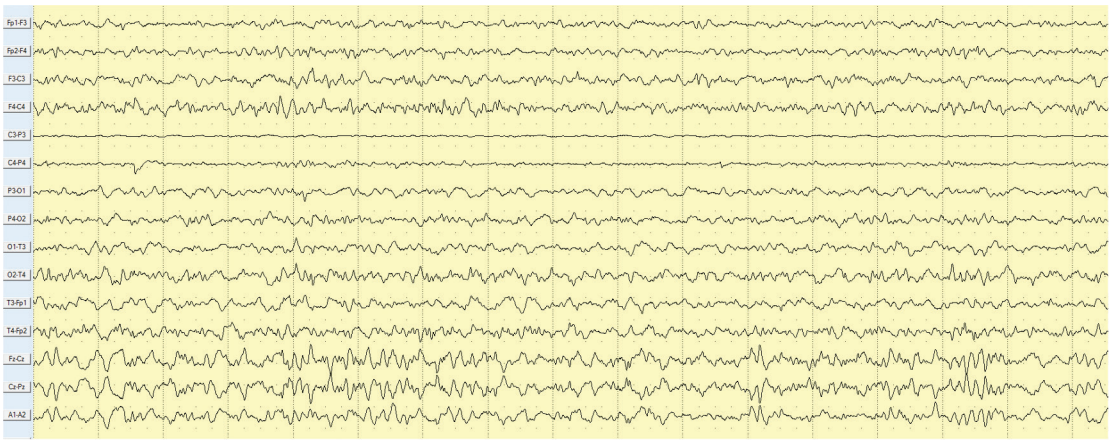

Рис. 3. Фрагмент записи скальповой ЭЭГ пациентки Т. на 3-и сутки после операции.
Фоновая ритмика представлена диффузными медленными волнами. Иктальные ЭЭГ-паттерны не регистрируются. Биполярный продольный монтаж. Чувствительность – 5 мкВ/мм.

На 3-и сутки после операции на фоне тиопентала натрия и вальпроевой кислоты повторена ЭЭГ, при которой выявлены вспышки эпилептиформной активности в виде

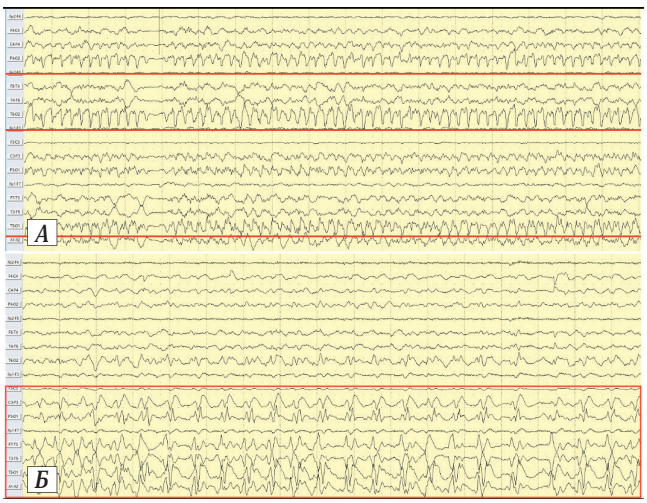

Рис. 4. Фрагмент записи скальповой ЭЭГ пациента Б. на 2-е сутки после операции.
А – регистрируется ЛРДА частотой 4 Гц в правом затылочном регионе с распространением на левый затылочный регион. *Б* – регистрируются ЛПР в виде острых волн частотой 2,0–2,5 Гц под электродами левого полушария. Красной рамкой выделены электроды, под которыми регистрируются ЛРДА и ЛПР. Биполярный продольный монтаж. Чувствительность – 7 мкВ/мм.

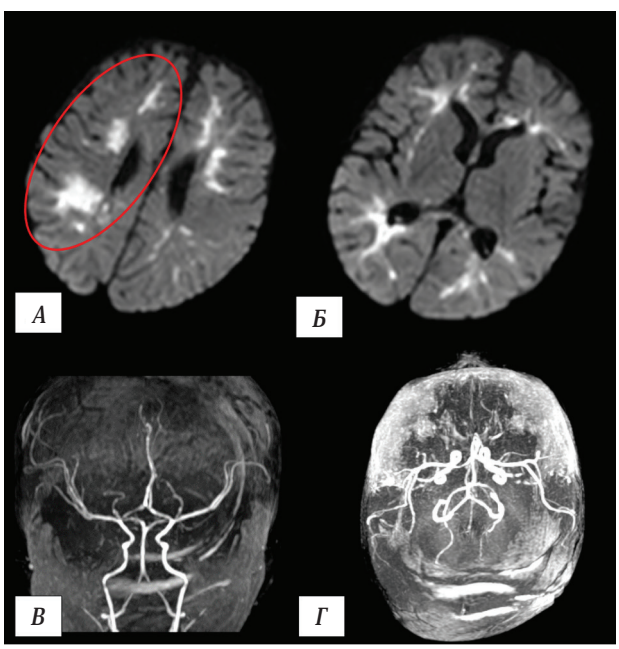

Рис. 5. Результаты обследования пациента Б. на 2-е сутки после операции.
А, Б – МРТ головного мозга. ДВИ, аксиальная плоскость. Инфаркты водораздела в правом и левом полушариях головного мозга. Красным овалом обведена наиболее обширная зона в правом полушарии, подобные участки отмечаются и в левом полушарии.
В, Г – МР-ангиография, 3D-реконструкция. Кровоток по интракраниальным артериям не нарушен.

полиспайков на фоне диффузного подавления корковой ритмики, что соответствует энцефалографическому паттерну «высокоэпилептиформная вспышка–подавление» (рис. 6). Данная активность трактовалась как сочетание эффекта седативной терапии и маркер тяжёлого повреждения головного мозга.

Подобная морфология графоэлементов у пациентов с ЭС описана как предиктор рецидива приступов [15, 16], в связи с чем было принято решение о продолжении седативной терапии с добавлением второго антиэпилептического препарата – фенобарбитала с постепенной титрацией до 3,75 мг/кг/сут.

На 5-е сутки после операции был отменён мидазолам. Выполнена контрольная ЭЭГ: регистрируется паттерн «вспышка–подавление» с диффузными низкоамплитудными медленными волнами с включением в структуру вспышек спайкового компонента (рис. 7).

На 6-е постоперационные сутки доза тиопентала натрия была снижена до 2 мг/кг/ч, на 7-е сутки препарат отменён. На контрольной ЭЭГ регистрировались диффузные медленные волны θ-диапазона, региональная эпилептиформная активность в центральных отделах левой гемисферы, иктальных паттернов не зарегистрировано. В неврологическом статусе при выписке на 20-е сутки отмечается продлённое нарушение сознания – синдром ареактивного бодрствования.

У пациента Б. семиотика эпилептического приступа характеризовалась правосторонними гемиклоническими подёргиваниями, что совпадало с локализацией ЛПР в левом полушарии. Кроме того, появился независимый фокус в правом затылочном регионе. Из-за мультифокального характера поражения по данным нейровизуализации, вероятно, зоной инициации эпилептических приступов являлись несколько участков структурных изменений головного мозга. Стоит отметить тот факт, что на фоне медикаментозной седации у пациента регистрировался паттерн «высокоэпилептиформная вспышка–подавление». Данный энцефалографический паттерн, наряду с двусторонними диффузными изменениями на МРТ, имеет неблагоприятную прогностическую значимость в отношении восстановления сознания, что совпало с функциональным исходом на момент окончания наблюдения [17–19].

Клинический случай 3

Пациент В., 2 мес. Перинатальный анамнез не отягощён. В первые дни жизни установлен диагноз: ВПС, транспозиция магистральных артерий с обструкцией выводного тракта левого желудочка. Мышечный дефект межжелудочковой перегородки. Аномалия развития митрального клапана. Аневризма межпредсердной перегородки. В возрасте 2 мес проведено оперативное вмешательство – баллонная атриосептостомия (процедура Рашкинда). Длительность использования ИК – 40 мин.

На 2-е сутки после операции возникли фокальные моторные эпилептические приступы в виде клонических подёргиваний верхних конечностей (D < S), купирован-

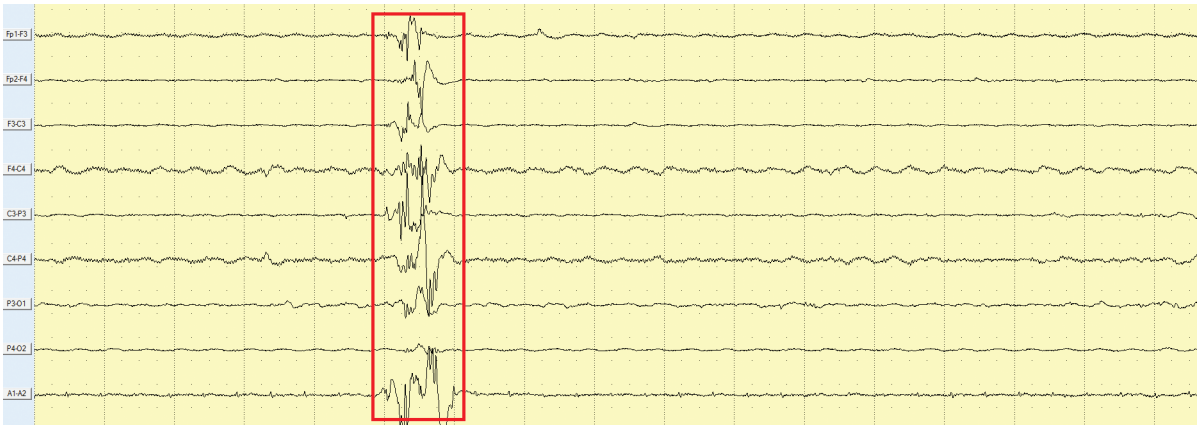

Рис. 6. Фрагмент записи ЭЭГ пациента Б. на 3-и сутки после операции.
ЭЭГ-паттерн «высокоэпилептиформная вспышка–подавление». Биполярный продольный монтаж. Чувствительность 3 мкВ/мм. Красной рамкой выделена высокоэпилептиформная вспышка.

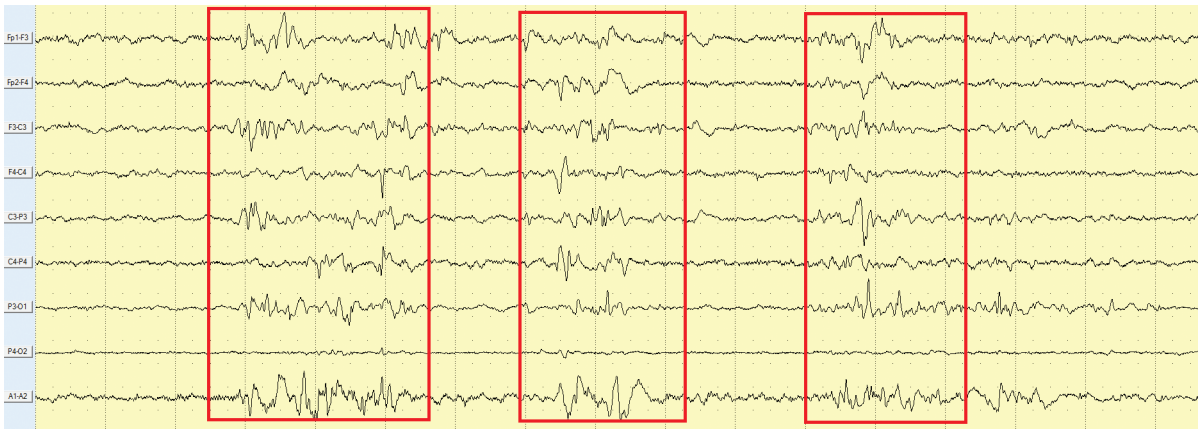

Рис. 7. Фрагмент записи ЭЭГ пациента Б. на 5-е сутки после операции.
ЭЭГ-паттерн «высокоэпилептиформная вспышка–подавление». Биполярный продольный монтаж. Чувствительность – 3 мкВ/мм. Красными рамками выделены вспышки медленных волн с включением спайкового компонента.

ные введением мидазолама в дозе 0,2 мг/кг/ч и леветирацетама внутривенно в дозе 25 мг/кг/сут. По данным экстренно выполненной МРТ обнаружена зона инфаркта водораздела в левом полушарии головного мозга (рис. 8).

На 2-е сутки после операции на фоне продолжающегося введения мидазолама (0,3 мг/кг/ч) выполнена ЭЭГ: регистрируется ритмичная активность θ-диапазона (до 4–5 Гц) диффузного характера с акцентом в височно-затылочном регионе левого полушария с эволюцией в виде снижения частотных (до 3 Гц) и изменения морфологических (включение острых волн) характеристик, что соответствует критериям ЭЭП (рис. 9). Представленность паттерна превышала 50% записи, на основании чего у пациента был диагностирован ЭЭС.

По результатам ЭЭГ принято решение об увеличении дозы мидазолама до 0,3 мг/кг/ч. На 3-и сутки после операции была повторена ЭЭГ, на которой регистрировалось диффузное угнетение корковой ритмики, эпилептиформная активность отсутствовала (рис. 10).

На 5-е сутки скорость введения мидазолама была снижена до 0,2 мг/кг/ч, на 7-е – до 0,1 мг/кг/ч, на 8-е сутки препарат был отменён.

После отмены мидазолама на ЭЭГ регистрировался доминирующий затылочный ритм частотой до 3,5–4,0 Гц (θ, δ-диапазон), эпилептиформная активность отсутствовала.

При неврологическом осмотре ребёнок в сознании, активные и пассивные движения в конечностях в полном объёме, симметричны. Познавательная деятельность восстановлена на момент выписки. По результатам контрольной МРТ головного мозга перед планируемой выпиской (26-е сутки) наблюдалась кистозно-глиозная трансформация в бассейне левой средней мозговой артерии.

У данного пациента клиническая картина ЭП характеризовалась клоническими подёргиваниями верхних конечностей с явным преобладанием слева. На ЭЭГ паттерн ЭП имел диффузный характер с акцентом в задних отделах левого полушария, а по данным МРТ визуализировалась

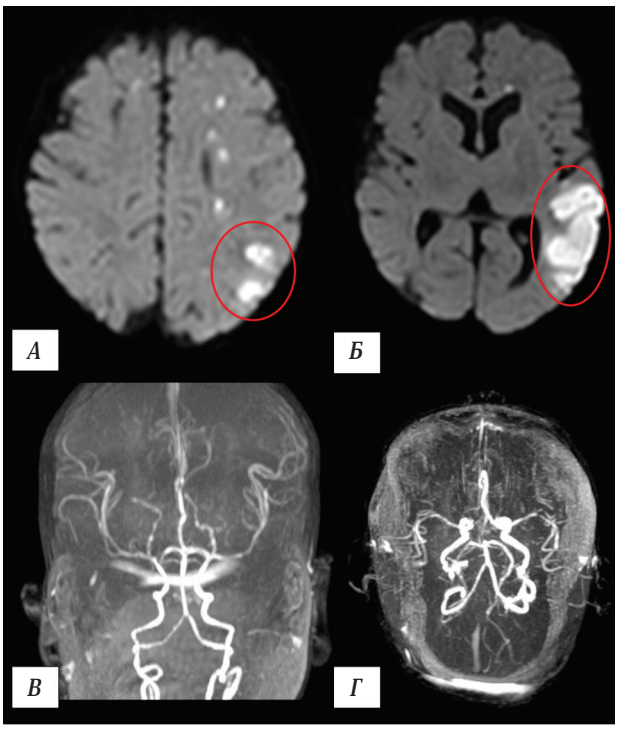

Рис. 8. Результаты обследования пациента В. на 2-е сутки после операции.
А, Б – МРТ головного мозга. ДВИ справа, аксиальная плоскость. Зона инфаркта водораздела в левом полушарии головного мозга (красные овалы), множественные мелкоточечные участки ишемии.
В, Г – МР-ангиография, 3D-реконструкция. Кровоток по интракраниальным артериям не нарушен.

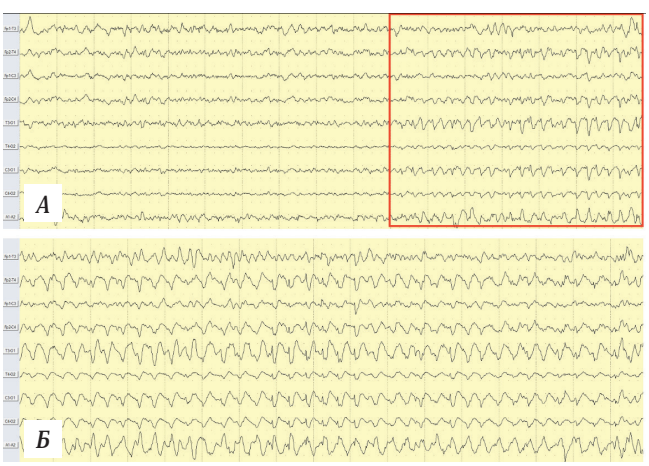

Рис. 9. Фрагмент записи скальповой ЭЭГ пациента В. на фоне введения мидазолама на 2-е сутки после операции.
Регистрируется диффузный иктальный паттерн с акцентом в левом затылочном регионе. *А* – начало иктального паттерна; *Б* – эволюция иктального паттерна. Красной рамкой выделено начало регистрации иктального паттерна. Биполярный продольный монтаж. Чувствительность – 7 мкВ/мм.

зона цитотоксического отёка в левом полушарии. Причиной несовпадения семиотики ЭП, данных ЭЭГ и данных нейровизуализации, вероятно, являлось наличие остро возникшего пареза в правых конечностях, обусловленного структурными изменениями вещества головного мозга в левом полушарии.

Обсуждение

Самыми частыми симптомами повреждения ЦНС после кардиохирургических операций у детей являются ЭП и ЭС [19, 20]. Среди детей, перенёсших оперативное вмешательство по поводу коррекции ВПС, их частота составляет приблизительно 10% [7, 8, 21]. В исследовании B. Desnous и соавт. факторами риска ЭП названы отсроченное ушивание стернотомной раны, использование экстракорпоральной мембранной оксигенации, высокие показатели риска кардиохирургического вмешательства по методике RACHS-1 (Risk Adjustment in Congenital Heart Surgery), длительное нахождение в отделении интенсивной терапии [22].

Методология описания ЭЭГ у этой группы пациентов значительно отличается от таковой при амбулаторных исследованиях. Врачу необходимо владеть специализированной терминологией для стандартизированного описания и интерпретации ЭЭГ у больных с тяжёлым церебральным повреждением [23–25]. Кроме того, энцефалограф входит в порядок оснащения операционного блока в медицинских организациях, в структуре которых создано кардиохирургическое отделение с кардиореанимацией.

В исследовании, включившем 137 пациентов, K.L. Wagenman и соавт. показали, что развитие ЭС во время нахождения в отделении реанимации связано с последующим ухудшением качества жизни и являлось достоверным фактором риска развития эпилепсии у детей, находящихся в критическом состоянии [26]. Поэтому своевременная диагностика и терапия ЭП и ЭС в отделении реанимации необходимы для снижения летальности и риска появления нового неврологического дефицита [19, 27].

В ряде публикаций подтверждено, что чем раньше начать лечение ЭС, тем выше вероятность его успешного купирования, а ЭЭС оказывает повреждающее воздействие на ЦНС и связан с худшими неврологическими исходами, аналогично ЭС с выраженными моторными проявлениями [28–31]. Кроме того, как ЭЭП, так и ЭЭС могут развиваться не только первично вследствие острого церебрального повреждения, но и в результате купирования клинически выраженных ЭП и ЭС [6, 13].

В 2011 г. Американское общество клинических нейрофизиологов представило клинические рекомендации по использованию продолжительного мониторирования ЭЭГ в отделении интенсивной терапии у детей младше 1 года [32]. В них указано, что у детей 1-го года жизни ЭП нередко протекают в отсутствие клинических проявлений, в связи с чем было рекомендовано мониторирование ЭЭГ пациентам с высоким риском острого церебрального повреждения. В эту группу входят и пациенты с ВПС, требующие раннего оперативного вмешательства с ИК, а также пациенты на экстракорпоральной мембранной оксигенации.

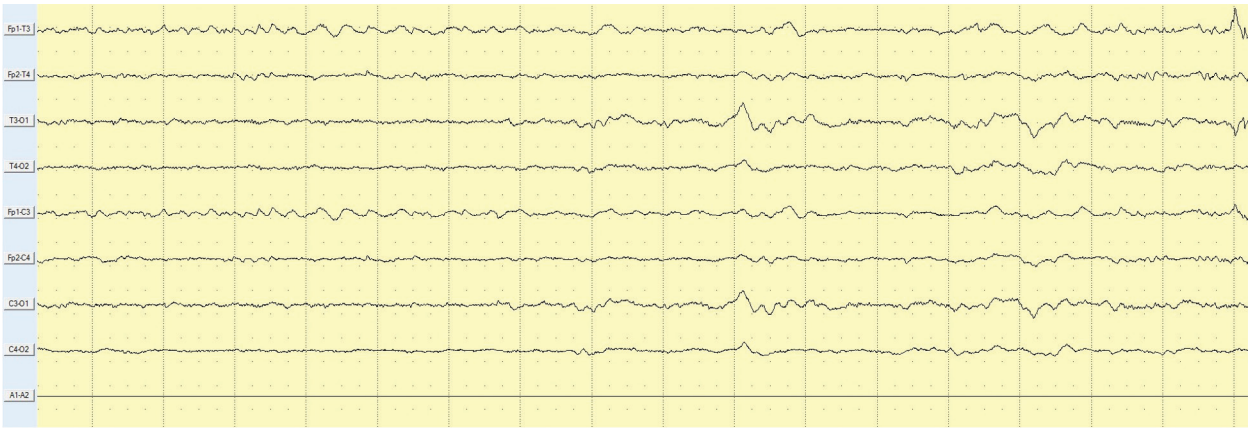

Рис. 10. Фрагмент записи скальповой ЭЭГ пациента В. на фоне получения мидазолама в дозе 0,3 мг/кг/ч на 3-и сутки после операции. Регистрируется диффузное угнетение корковой ритмики. Биполярный продольный монтаж. Чувствительность – 3 мкВ/мм.

В представленной серии клинических наблюдений все пациенты детского возраста имели цианотические ВПС, а кардиохирургические операции проводились с использованием ИК, повышающего риск церебрального повреждения. Во всех случаях его первыми признаками были ЭП, которые купировали сочетанием противосудорожных и седатирующих медикаментов. При МРТ головного мозга у всех детей были выявлены участки цитотоксического отёка, которые указывали на локализацию церебрального повреждения и совпадали с электрографической картиной.

Даже относительно непродолжительная регистрация ЭЭГ после прекращения явных клинических симптомов позволила обнаружить электрографическую эпилептическую активность, свидетельствующую об ЭЭС, а в одном случае и паттерн, специфичный для неблагоприятного прогноза восстановления сознания. Применение стандартизированной терминологии для описания ЭЭГ у пациентов с повреждением головного мозга позволило нам верифицировать бессудорожный ЭС и паттерн «вспышка–подавление». Таким образом, мы наблюдали трансформацию судорожного ЭС в бессудорожный на фоне медикаментозной седации, когда, несмотря на клиническое «прекращение» ЭП, его электрографическая картина сохраняется, что требует коррекции противосудорожной терапии.

Неблагоприятный исход церебрального гипоксически-ишемического повреждения в виде хронического нарушения сознания развился лишь у пациента Б. из клинического случая 2 с билатеральным повреждением головного мозга, что было предположено при регистрации «злокачественного» паттерна «вспышка–подавление» на ЭЭГ. У пациентов из клинических случаев 1 и 3 при отсутствии ангиографических признаков эмболии МР-паттерн соответствовал зоне только одного бассейна кровоснабжения (средняя мозговая артерия). У пациента Б. из клинического случая 2 можно отметить более длительное нахождение во время операции на ИК (80 мин против 51 и 40 мин), что соответствует данным предыдущих публикаций [33, 34].

Представленная нами серия клинических наблюдений подчёркивает необходимость расширения использования ЭЭГ в отделениях реанимации не только у пациентов с нарушением бодрствования при подозрении на бессудорожный ЭС, но и после успешного клинического купирования судорог с помощью седатирующих препаратов. Однако в России в условиях педиатрической реанимации этот метод пока не получил широкого применения. Возможными причинами этого являются необходимость использования дорогостоящего оборудования, высокая трудоёмкость регистрации и особенности анализа и интерпретации ЭЭГ у пациентов с нарушением уровня бодрствования, что требует особой подготовки специалистов по функциональной диагностике [24].

Заключение

Как ЭП, так и ЭС являются осложнением, нередко возникающим в постоперационном периоде у детей после перенесённых кардиохирургических вмешательств, направленных на коррекцию ВПС. У части пациентов после купирования клинических проявлений отмечается трансформация судорожного ЭС в ЭЭС. Использование ЭЭГ в кардиореанимации у детей, входящих в группу риска по возникновению острого повреждения головного мозга в интра- и постоперационном периоде, даёт возможность выявлять и вовремя купировать ЭЭП и ЭЭС, что потенциально позволит снизить риски появления неврологического дефицита у пациентов с ВПС, ускорить диагностику ишемического повреждения головного мозга и своевременное начало противоэпилептической терапии. Представленная серия клинических наблюдений демонстрирует важность использования ЭЭГ в педиатрической кардиореанимации и необходимость включения электроэнцефалографа в стандарт оснащения данных отделений.

Список источников | References

1. Саперова Е.В., Вахлова И.В. Врожденные пороки сердца у детей: распространенность, факторы риска, смертность. *Вопросы современной педиатрии.* 2017;16(2):126–133.
Saperova EV, Vahlova IV. Congenital heart diseases in children: incidence, risk factors, mortality. *Current Pediatrics*. 2017;16(2):126–133. doi: 10.15690/vsp.v16i2.1713
2. Батаева Р.С. Фетальная эхокардиография: патология левых и правых отделов сердца. *Журнал акушерства и женских болезней.* 2014;63(1):46–47.
Bataeva RS. Fetal echocardiography: pathology of the left and right heart. *Journal of Obstetrics and Women's Diseases.* 2014;63(1):46–47. doi: 10.17816/JOWD63146-47
3. Diller GP, Kempny A, Alonso-Gonzalez R, et al. Survival prospects and circumstances of death in contemporary adult congenital heart disease patients under follow-up at a large tertiary centre. *Circulation.* 2015;132(22):2118–2125. doi: 10.1161/CIRCULATIONAHA.115.017202
4. Kumar SR, Gaynor JW, Jones LA, et al. The society of thoracic surgeons congenital heart surgery database: 2022 update on outcomes and research. *Ann Thorac Surg*. 2023;115(4):807–819. doi: 10.1016/j.athoracsur.2022.12.040
5. Barkhuizen M, Abella R, Vles JSH, et al. Antenatal and perioperative mechanisms of global neurological injury in congenital heart disease. *Pediatr Cardiol*. 2021;42(1):1–18. doi: 10.1007/s00246-020-02440-w
6. Abend NS, Gutierrez-Colina AM, et al. Nonconvulsive seizures are common in critically ill children. *Neurology*. 2011;76(12):1071–1077. doi: 10.1212/WNL.0b013e318211c19e
7. Naim MY, Gaynor JW, Chen J, et al. Subclinical seizures identified by postoperative electroencephalographic monitoring are common after neonatal cardiac surgery. *J Thorac Cardiovasc Surg*. 2015;150(1):169–178. doi: 10.1016/j.jtcvs.2015.03.045
8. Schmitt B, Finckh B, Christen S, et al. Electroencephalographic changes after pediatric cardiac surgery with cardiopulmonary bypass: is slow wave activity unfavorable? *Pediatr Res.* 2005;58(4):771–778. doi: 10.1203/01.PDR.0000180554.16652.4E
9. Topjian AA, Gutierrez-Colina AM, Sanchez SM, et al. Electrographic status epilepticus is associated with mortality and worse short-term outcome in critically ill children. *Crit Care Med*. 2013;41(1):215–223. doi: 10.1097/CCM.0b013e3182668035
10. Beniczky S, Hirsch LJ, Kaplan PW, et al. Unified EEG terminology and criteria for nonconvulsive status epilepticus. *Epilepsia*. 2013;54(Suppl 6):28–29. doi: 10.1111/epi.12270
11. Leitinger M, Trinka E, Gardella E, et al. Diagnostic accuracy of the Salzburg EEG criteria for non-convulsive status epilepticus: a retrospective study. *Lancet Neurol.* 2016;15(10):1054–1062. doi: 10.1016/S1474-4422(16)30137-5
12. Monsson OS, Roberg LE, Gesche J, et al. Salzburg consensus criteria are associated with long-term outcome after non-convulsive status epilepticus. *Seizure*. 2022;99:28–35. doi: 10.1016/j.seizure.2022.05.006
13. Sánchez Fernández I, Abend NS, Arndt DH, et al. Electrographic seizures after convulsive status epilepticus in children and young adults: a retrospective multicenter study. *J Pediatr*. 2014;164(2):339–346.e1-2. doi: 10.1016/j.jpeds.2013.09.032
14. DeLorenzo RJ, Waterhouse EJ, Towne AR, et al. Persistent nonconvulsive status epilepticus after the control of convulsive status epilepticus. *Epilepsia*. 1998;39(8):833–840. doi: 10.1111/j.1528-1157.1998.tb01177.x
15. Thompson SA, Hantus S. Highly epileptiform bursts are associated with seizure recurrence. *J Clin Neurophysiol*. 2016;33(1):66–71. doi: 10.1097/WNP.0000000000000232
16. Johnson EL, Martinez NC, Ritzl EK. EEG characteristics of successful burst suppression for refractory status epilepticus. *Neurocrit Care*. 2016;25(3):407–414. doi: 10.1007/s12028-016-0294-2
17. Scarpino M, Lolli F, Lanzo G, et al. Neurophysiology and neuroimaging accurately predict poor neurological outcome within 24 hours after cardiac arrest: the ProNeCA prospective multicentre prognostication study. *Resuscitation*. 2019;143:115–123. doi: 10.1016/j.resuscitation.2019.07.032
18. Ruijter BJ, Tjepkema-Cloostermans MC, Tromp SC, et al. Early electroencephalography for outcome prediction of postanoxic coma: a prospective cohort study. *Ann Neurol*. 2019;86(2):203–214. doi: 10.1002/ana.25518
19. Arslanoğlu E, Kara KA, Yiğit F, et al. Neurological complications after pediatric cardiac surgery. *Cardiothorac Surg*. 2021;29(1):19. doi: 10.1186/s43057-021-00056-1
20. Jafri SK, Ehsan L, Abbas Q, et al. Frequency and outcome of acute neurologic complications after congenital heart disease surgery. *J Pediatr Neurosci*. 2017;12(4):328–331. doi: 10.4103/jpnJPN_87_17
21. Clancy RR, Sharif U, Ichord R, et al. Electrographic neonatal seizures after infant heart surgery. *Epilepsia*. 2005;46(1):84–90. doi: 10.1111/j.0013-9580.2005.22504.x
22. Lalgudi Ganesan S, Hahn CD. Electrographic seizure burden and outcomes following pediatric status epilepticus. *Epilepsy Behav*. 2019;101(Pt B):106409. doi: 10.1016/j.yebeh.2019.07.010
23. Hirsch LJ, Fong MWK, Leitinger M, et al. American Clinical Neurophysiology Society's standardized critical care EEG terminology: 2021 version. *J Clin Neurophysiol*. 2021;38(1):1–29. doi: 10.1097/WNP.0000000000000806
24. Синкин М.В., Баранова Е.А., Комольцев И.Г. Методология регистрации и описания электроэнцефалограмм у пациентов с угнетением уровня бодрствования. *Медицинский алфавит*. 2019;3(29):17–24.
Sinkin MV, Baranova EA, Komoltsev IG. Methodology of registration and reporting of electroencephalogram in unconsciousness patients. *Medical alphabet*. 2019;3(29):17–24. doi: 10.33667/2078-5631-2019-3-29(404)-17-24
25. Синкин М.В., Крылов В.В. Ритмичные и периодические паттерны ЭЭГ. Классификация и клиническое значение. *Журнал неврологии и психиатрии им. С.С. Корсакова. Спецвыпуски*. 2018;118(10-2):9–20.
Sinkin MV, Krylov VV. Rhythmic and periodic EEG patterns. Classification and clinical significance. *S.S. Korsakov Journal of Neurology and Psychiatry*. 2018;118(10-2):9–20. doi: 10.17116/jnevro20181181029
26. Wagenman KL, Blake TP, Sanchez SM, et al. Electrographic status epilepticus and long-term outcome in critically ill children. *Neurology*. 2014;82(5):396–404. doi: 10.1212/WNL.0000000000000082
27. Domi T, Edgell DS, McCrindle BW, et al. Frequency, predictors, and neurologic outcomes of vaso-occlusive strokes associated with cardiac surgery in children. *Pediatrics*. 2008;122(6):1292–1298. doi: 10.1542/peds.2007-1459
28. Lambrechtsen FA, Buchhalter JR. Aborted and refractory status epilepticus in children: a comparative analysis. *Epilepsia*. 2008;49(4):615–625. doi: 10.1111/j.1528-1167.2007.01465.x
29. Lewena S, Young S. When benzodiazepines fail: how effective is second line therapy for status epilepticus in children? *Emerg Med Australas*. 2006;18(1):45–50. doi: 10.1111/j.1742-6723.2006.00807.x
30. Eriksson K, Metsäranta P, Huhtala H, et al. Treatment delay and the risk of prolonged status epilepticus. *Neurology*. 2005;65(8):1316–1318. doi: 10.1212/01.wnl.0000180959.31355.92
31. Hayashi K, Osawa M, Aihara M, et al. Efficacy of intravenous midazolam for status epilepticus in childhood. *Pediatr Neurol*. 2007;36(6):366–372. doi: 10.1016/j.pediatrneurol.2007.02.012
32. Shellhaas RA, Chang T, Tsuchida T, et al. The American Clinical Neurophysiology Society's Guideline on continuous electroencephalography monitoring in neonates. *J Clin Neurophysiol*. 2011;28(6):611–617. doi: 10.1097/WNP.0b013e31823e96d7
33. International Cardiac Collaborative on Neurodevelopment (ICCON) Investigators. Impact of operative and postoperative factors on neurodevelopmental outcomes after cardiac operations. *Ann Thorac Surg*. 2016;102(3):843–849. doi: 10.1016/j.athoracsur.2016.05.081
34. Clancy RR, McGaurn SA, Wernovsky G, et al. Risk of seizures in survivors of newborn heart surgery using deep hypothermic circulatory arrest. *Pediatrics*. 2003;111(3):592–601. doi: 10.1542/peds.111.3.592

Информация об авторах

Русскин Вадим Олегович — врач-невролог, м. н. с. отд. клинической физиологии, инструментальной и лучевой диагностики Научно-клинического центра № 1 РНЦХ им. Петровского, Москва, Россия, https://orcid.org/0000-0003-4743-5522
Кузнецова Александра Андреевна — врач-невролог Морозовской ДГКБ; м. н. с., руководитель центра детского инсульта Научно-практического психоневрологического центра им. З.П. Соловьева, Москва, Россия, https://orcid.org/0000-0002-0344-9765
Абрамян Михаил Арамович — д-р мед. наук, врач-кардиохирург, зав. отд. экстренной кардиохирургии и интервенционной кардиологии Морозовской ДГКБ, Москва, Россия, https://orcid.org/0000-0003-4018-6287
Сандриков Валерий Александрович — д-р мед. наук, академик РАН, профессор, зав. отделом клинической физиологии, инструментальной и лучевой диагностики Научно-клинического центра № 1 РНЦХ им. Петровского, Москва, Россия, https://orcid.org/0000-0003-1535-5982

Вклад авторов: *Русскин В.О.* — разработка концепции исследования, курирование и анализ данных, написание и редактирование текста статьи; *Кузнецова А.А.* — разработка концепции исследования, редактирование текста статьи; *Абрамян М.А., Сандриков В.А.* — редактирование текста статьи.

Information about the authors

Vadim O. Russkin — neurologist, junior research assistant, Department of clinical physiology, instrumental diagnostics and radilology, Scientific Clinical Center No. 1, Petrovsky Russian Scientific Center of Surgery, Moscow, Russia, https://orcid.org/0000-0003-4743-5522
Alexandra A. Kuznetsova — neurologist, Morozov Children's Municipal Clinical Hospital; junior research assistant, Head, Pediatric stroke center, Research and Clinical Center for Neuropsychiatry, Moscow, Russia, https://orcid.org/0000-0002-0344-9765
Mikhail A. Abramyan — Dr. Sci. (Med.), cardiac surgeon, Head, Department of emergency cardiac surgery and interventional cardiology, Morozov Children's Municipal Clinical Hospital, Moscow, Russia, https://orcid.org/0000-0003-4018-6287
Valery A. Sandrikov — Dr. Sci. (Med.), Full Member of the Russian Academy of Sciences, Professor, Head, Department of clinical physiology, instrumental diagnostics and radiology, Scientific Clinical Center No. 1, Petrovsky Russian Scientific Center of Surgery, Moscow, Russia, https://orcid.org/0000-0003-1535-5982

Authors' contribution: *Russkin V.O.* — developing a research concept, collecting data for analysis, article writing, editing of the article; *Kuznetsova A.A.* — developing a research concept, editing of the article; *Abramyan M.A., Sandrikov V.A.* — editing of the article.