© Синькова В.В., Морозова С.Н., Гришина Д.А., Тумилович Т.А., Супонева Н.А., Кротенкова М.В., 2025

Роль количественного подхода в оценке стандартной МРТ плечевых сплетений в диагностике мультифокальной моторной нейропатии и синдрома Льюиса–Самнера

В.В. Синькова, С.Н. Морозова, Д.А. Гришина, Т.А. Тумилович, Н.А. Супонева, М.В. Кротенкова

Российский центр неврологии и нейронаук, Москва, Россия

Аннотация

Введение. *Среди множества хронических полинейропатий выделяют нозологические формы, трудно поддающиеся дифференциальной диагностике: мультифокальную моторную нейропатию (ММН) и синдром Льюиса–Самнера (СЛС). Актуальным для диагностики и дифференциальной диагностики ММН и СЛС является вопрос о возможности объективизации при магнитно-резонансной томографии (МРТ) изменений нервных структур плечевых сплетений.*

Цель *исследования – определение роли количественных методов оценки интенсивности МР-сигнала и толщины нервных элементов плечевых сплетений для диагностики и дифференциальной диагностики СЛС и ММН.*

Материалы и методы. *В исследование были включены 59 пациентов: 26 – с диагнозом ММН, 33 – с диагнозом СЛС, а также 15 здоровых добровольцев.*

Результаты. *При сравнении группы пациентов (без деления по нозологиям) с группой здоровых испытуемых толщина и коэффициент интенсивности были значимо больше у пациентов по сравнению с контрольной группой. Кроме того, были определены пороговые показатели коэффициента интенсивности для каждой нозологии.*

Заключение. *Полученные результаты анализа коэффициента интенсивности при СЛС и ММН позволяют сделать вывод о том, что использование предлагаемого количественного способа оценки интенсивности МР-сигнала от передних ветвей спинно-мозговых нервов, формирующих плечевые сплетения, может позволить получить дополнительную информацию о наличии патологических изменений и ускорить постановку верного диагноза. Это будет способствовать более раннему назначению патогенетической терапии, снижению уровня инвалидизации и сокращению срока нетрудоспособности пациентов.*

Ключевые слова: *дизиммунные нейропатии; синдром Льюиса–Самнера; мультифокальная моторная нейропатия; магнитно-резонансная томография плечевых сплетений; коэффициент интенсивности*

Этическое утверждение. Исследование проводилось при добровольном информированном согласии пациентов. Протокол исследования одобрен Этическим комитетом ФГБНУ РЦНН (протокол № 1-3/22 от 19.01.2022).

Источники финансирования. Авторы заявляют об отсутствии внешних источников финансирования при проведении исследования.

Конфликт интересов. Авторы заявляют об отсутствии внешних явных и потенциальных конфликтов интересов, связанных с публикацией настоящей статьи.

Адрес для корреспонденции: 125367, Россия, Москва, Волоколамское шоссе, д. 80. Российский центр неврологии и нейронаук. E-mail: 000564321@mail.ru. Синькова В.В.

Для цитирования: Синькова В.В., Морозова С.Н., Гришина Д.А., Тумилович Т.А., Супонева Н.А., Кротенкова М.В. Роль количественного подхода в оценке стандартной МРТ плечевых сплетений в диагностике мультифокальной моторной нейропатии и синдрома Льюиса–Самнера. *Анналы клинической и экспериментальной неврологии.* 2025;19(4):5–13.
DOI: https://doi.org/10.17816/ACEN.1294
EDN: https://elibrary.ru/ZEXYSS

Поступила 19.02.2025 / Принята в печать 01.04.2025 / Опубликована 25.12.2025

Quantitative Approach in Assessing Standard Brachial Plexus MRI for the Diagnosis of Multifocal Motor Neuropathy and Lewis–Sumner Syndrome

Viktoriya V. Sinkova, Sofya N. Morozova, Darya A. Grishina, Taisiya A. Tumilovich, Natalya A. Suponeva, Marina V. Krotenkova

Russian Center of Neurology and Neurosciences, Moscow, Russia

Abstract

Introduction. *Among various chronic polyneuropathies, there are conditions that pose challenges for differential diagnosis: multifocal motor neuropathy (MMN) and Lewis–Sumner syndrome (LSS). The potential of magnetic resonance imaging (MRI) to objectively assess pathological changes in the nerve structures of brachial plexuses remains highly relevant for the diagnosis and differential diagnosis of MMN and LSS.*

The aim *of this study is to determine the diagnostic value of quantitative methods for assessing MRI signal intensity and thickness measurements of brachial plexus neural elements in differentiating LSS and MMN.*

Materials and methods. *The study included 59 patients: 26 diagnosed with MMN, 33 with LSS, along with 15 healthy volunteers.*

Results. *When comparing the combined patient group (regardless of diagnosis) with healthy controls, both nerve thickness and signal intensity coefficient were significantly higher in patients. Additionally, disease-specific threshold values for signal intensity coefficient were established for each condition.*

Conclusion. *The analysis of signal intensity coefficients LSS and MMN demonstrates that quantitative assessment of MRI signal intensity from the anterior rami of spinal nerves forming brachial plexuses provides additional diagnostic information about pathological changes and facilitates accurate diagnosis. This approach enables earlier initiation of pathogenetic therapy, reduces disability rates, and shortens the duration of patient incapacitation.*

Keywords: *dysimmune neuropathies; Lewis–Sumner syndrome; multifocal motor neuropathy; brachial plexus magnetic resonance imaging; signal intensity coefficient*

Ethics approval. The study was approved by the Local Ethics Committee of the Russian Center of Neurology and Neurosciences (Protocol No. 1-3/22 dated January 19, 2022).

Source of funding. The authors declare that no external funding was received for the conduct of this study.

Conflict of interest. The authors declare no apparent or potential conflicts of interest related to the publication of this article.

For correspondence: 80 Volokolamskoye shosse, Moscow, Russia, 125367. Russian Center of Neurology and Neurosciences. E-mail: 000564321@mail.ru. Viktoriya V. Sinkova.

For citation: Sinkova V.V., Morozova S.N., Grishina D.A., Tumilovich T.A., Suponeva N.A., Krotenkova M.V. Quantitative approach in assessing standard brachial plexus MRI for the diagnosis of multifocal motor neuropathy and Lewis–Sumner syndrome. *Annals of Clinical and Experimental Neurology*. 2025;19(4):5–13.
DOI: https://doi.org/10.17816/ACEN.1294
EDN: https://elibrary.ru/ZEXYSS

Received 19.02.2025 / Accepted 01.04.2025 / Published 25.12.2025

Введение

Среди множества хронических полинейропатий выделяют ряд нозологических форм, трудно поддающихся дифференциальной диагностике в связи с их схожестью по большинству клинических и нейрофизиологических характеристик, но имеющих при этом разную патофизиологическую основу и, что наиболее важно, терапевтический подход: мультифокальную моторную нейропатию (ММН) и атипичный (мультифокальный) вариант хронической воспалительной демиелинизирующей полинейропатии – синдром Льюиса–Самнера (СЛС) [1, 2]. Из-за фенотипической схожести до 1980-х гг. данные заболевания не дифференцировались как разные патологические процессы и рассматривались в рамках единой нозологической единицы [3].

Активное исследование ММН и СЛС в последующие годы привело к настоящему прорыву в исследовании этих двух форм хронических дизиммунных полинейропатий, в результате которого предположены патофизиологические различия и сформулированы чёткие диагностические критерии [2, 4] отдельно для СЛС, предложенные Европейской академией неврологии и Обществом периферической нервной системы в 2021 г. [4], и для ММН, разработанные Европейской федерацией неврологиче-

ских обществ и Обществом периферической нервной системы в 2010 г. [2].

Главным достижением, повлиявшим как на классификацию данных нозологий, так и на терапевтический подход, можно считать обоснование основ иммунологической патофизиологии СЛС и ММН. ММН стали относить к нодо/паранодопатиям, т. к. в основе поражения нервного волокна и его проводящей функции лежит дисфункция работы натриевых и калиевых каналов в области перехватов Ранвье (нодальных зонах) при сохранности миелиновой оболочки аксонов. В качестве причины рассматривается аутоиммунная реакция с формированием антител класса IgM к ганглиозиду GM1, который локализуется в нодальной области аксонов периферических нервов [5, 6]. Стойко сохраняющееся локальное повреждение (демиелинизация) вызывает вторичные аксональные нарушения и нейротрофические расстройства в связи с денервацией соответствующих мышц. При СЛС, являющемся атипичной формой хронической воспалительной демиелинизирующей полинейропатии, происходит диффузное повреждение миелиновой оболочки проксимальных и дистальных отделов как моторных, так и сенсорных волокон без чёткой избирательности поражения [7].

Несмотря на разные патофизиологические основы, заключающиеся в разных уровнях, масштабах и последствиях аутоиммунного воспаления, результаты исследования нервной проводимости при ММН и СЛС с помощью электронейромиографии могут показать схожие паттерны блоков проведения за счёт наличия демиелинизирующего компонента. Специфической дифференцирующей две эти патологии сонографической картины до настоящего времени не описано. Возможно ограничение клинической картины лишь общими проявлениями в виде асимметричного поражения нервов верхних конечностей с развитием верхнего асимметричного вялого дистального парапареза, а постоянной главной отличительной чертой СЛС и ММН является различный ответ на патогенетическую терапию: при СЛС может быть эффективна как высокодозная терапия глюкокортикостероидами, так и внутривенная иммунотерапия; при ММН, напротив, терапия плазмаферезом и глюкокортикостероидами усугубляет течение заболевания, а эффективны только внутривенные иммуноглобулины [8, 9].

Таким образом, проблема диагностики и дифференциальной диагностики этих двух хронических дизиммунных нейропатий имеет существенное значение в плане выбора терапевтической тактики.

Результаты магнитно-резонансной томографии (МРТ) входят лишь в поддерживающие критерии диагностики данных заболеваний. МРТ позволяет выявить утолщения элементов плечевых сплетений (ПС) более 5 мм и провести качественную оценку интенсивности сигнала от нервных стволов в режимах, чувствительных к сигналу от жидкости с подавлением сигнала от жировой ткани (STIR, T2FatSat и др.) [2, 4]. Вероятным признаком наличия патологии считается увеличение интенсивности сигнала от элементов ПС. Однако отсутствие изменений при МРТ-исследовании не позволяет исключить диагноз СЛС и ММН [10–13], а сама оценка изменений МР-сигнала является субъективной, зависит от опыта врача-рентгенолога и может быть значительно затруднена при симметричном поражении элементов ПС, а также не позволяет дифференцировать нозологии. Интенсивность сигнала на МР-изображениях является относительной величиной и может различаться при использовании одинаковой последовательности не только у разных пациентов, но и у одного и того же пациента при исследовании в динамике, поэтому прямое измерение интенсивности сигнала от нервных элементов является ошибочным и недопустимым при оценке патологических изменений [14]. В связи с этим актуальным для диагностики и дифференциальной диагностики ММН и СЛС является вопрос о возможности объективизации наличия и оценки изменений при МРТ-исследовании ПС.

Сегодня наряду со стандартными режимами сканирования, позволяющими оценить морфологические параметры (толщину, однородность и интенсивность МР-сигнала), активно изучаются и рассматриваются как потенциальные биомаркеры тех или иных изменений при периферических нейропатиях дополнительные современные методики, нашедшие широкое применение в исследовании других органов и систем [15]. Наиболее перспективным направлением является диффузионно-тензорная МРТ, основанная на измерении величины и направления диффузии молекул воды в тканях тела человека [16]. Однако исследования, направленные на диагностику и поиск дифференциальных маркеров СЛС и ММН, не проводились.

Целью данной работы было определение роли количественных методов оценки интенсивности МР-сигнала и толщины нервных элементов ПС для диагностики и дифференциальной диагностики СЛС и ММН.

Материалы и методы

Исследование проведено на 59 пациентах (18 женщин и 41 мужчина) в возрасте 25–67 лет с хронической полинейропатией (26 пациентов с ММН, 33 пациента с СЛС) и 15 здоровых испытуемых (7 женщин, 8 мужчин) в возрасте 23–60 лет.

Помимо пола и возраста, фиксировали рост и вес всех испытуемых для расчёта индекса массы тела (ИМТ) по формуле Кетле: ИМТ = m/h^2, где m – масса тела (кг), h – рост (м).

МРТ-исследование проводили на томографе «Siemens MAGNETOM Prisma» («Siemens») с величиной магнитной индукции 3 Тл. Стандартный протокол сканирования включал трёхмерные коронарные последовательности с высоким разрешением: 3D_T1_spc (TR = 1000 мс; TE = 30 мс; размер реконструированного вокселя 0,8 × 0,8 × 0,8 мм, FOV = 300 мм, количество срезов 144, длительность сканирования 6 мин 56 с) и 3D_STIR (Short TI Inversion Recovery, TR = 3000 мс; TE = 281 мс; TI = 230 мс, размер реконструированного воксела 0,4 × 0,4 × 0,9 мм, FOV = 350 мм, количество срезов 144, длительность сканирования 7 мин 27 с).

Для стандартизации оценки МР-сигнала был предложен расчёт коэффициента интенсивности (КИ) [17] в режиме 3D_STIR по формуле: КИ = $(I_N - I_M)/I_M$, где I_N – прямо измеренная интенсивность МР-сигнала от наиболее изменённого элемента ПС, а в случае симметричных изменений или у здоровых испытуемых – от левой передней ветви спинномозгового нерва С7, а I_M – интенсивность МР-сигнала от левой надостной мышцы. Структуру мышцы предварительно оценивали на предмет наличия признаков отёка в режиме 3D_STIR и признаков атрофии и жирового замещения в режиме 3D_T1_spc. Уровень С7 для измерения интенсивности от нервных элементов выбран по ряду причин: передние ветви С5 и С6 часто проходят под более острым углом (около 55°) к линиям напряжённости магнитного поля В0, в связи с чем от них может регистрироваться ложное повышение интенсивности МР-сигнала в рамках эффекта магического угла [18], а передние ветви С8 и Th1 расположены близко к крупным сосудам и верхушкам лёгких, в связи с чем больше подвержены артефактам от пульсации и дыхания.

Кроме того, на 3D_STIR изображениях оценивалась толщина (поперечный размер, оцениваемый в коронарной плоскости) передних ветвей спинномозговых нервов: наибольшая при наличии утолщений или на расстоянии 5–6 мм от ганглия левой передней ветви спинномозгового нерва С7 у здоровых добровольцев и при симметричном диффузном паттерне утолщения нервных стволов.

Статистический анализ проводили с применением программного пакета «SPSS Statistics v. 23.0» («IBM»). Во всех случаях использовали двусторонние варианты статистических критериев. Нулевая гипотеза отвергалась при уровне значимости $p < 0{,}05$.

Результаты

По результатам анализа все оцениваемые количественные переменные (КИ, толщина, ИМТ и возраст) были распределены нормально. Рассчитанный КИ варьировал от 0,88 до 4,05. При сравнении группы пациентов (без деления по нозологиям) с группой здоровых испытуемых не выявлено достоверных различий по полу, возрасту и ИМТ, однако как толщина, так и КИ были значимо больше у пациентов по сравнению с контрольной группой (табл. 1).

При проведении ROC-анализа определены пороговые значения отличавшихся показателей: 5,9 мм для толщины (вероятность патологии повышается при толщине ⩾ 5,9 мм) с чувствительностью и специфичностью для этой точки 75,0 и 86,7% соответственно (рис. 1) и 1,422 для КИ (вероятность патологии повышается при КИ ⩾ 1,422) с чувствительностью и специфичностью для этой точки 86,4 и 73,3% соответственно (рис. 2).

Метод ранговой корреляции Спирмена в объединённой группе пациентов с ММН и СЛС выявил значимую умеренную обратную корреляцию между возрастом и толщиной нервных элементов ($p = 0{,}005$). Также отмечалась значимая связь между полом и ИМТ ($p = 0{,}005$): у мужчин ИМТ был выше. В то же время не выявлено значимых связей КИ с другими характеристиками, а также значимых связей толщины с иными характеристиками, помимо возраста.

При разделении группы пациентов по нозологиям (ММН и СЛС) отличия по полу, возрасту и ИМТ оказались статистически не значимыми (Т-тест для несвязанных совокупностей для возраста и ИМТ, тест χ^2 Пирсона для пола, $p > 0{,}05$).

При анализе показателей толщины и КИ с разделением ММН и СЛС также выявлены значимые различия соответствующих групп: у здоровых добровольцев уровень обоих показателей оказался наиболее низким, у пациентов с ММН они были ещё выше, а у пациентов с СЛС – наиболее высокими (табл. 2). Для сравнения более 2 несвязанных групп по количественным переменным с ненормальным распределением использовали тест Краскела–Уоллиса с апостериорными попарными сравнениями. При апостериорных попарных сравнениях для поправки на множественные сравнения применяли метод Бонферрони. Апостериорный анализ выявил значимые различия по толщине между ММН и контролем, а также между СЛС и контролем; различия между ММН и СЛС стали незначимыми после применения поправки Бонферрони на множественные сравнения: $p = 0{,}022$, $p_{adj} = 0{,}066$ (табл. 3). По КИ отмечались значимые различия между всеми парами групп: ММН и СЛС, ММН и контроль, СЛС и контроль.

Для показателей, которые значимо различались между группами ММН и СЛС, с помощью ROC-анализа были рассчитаны пороговые значения. Для показателя «тол-

Таблица 1. Характеристика пациентов с диагнозами СЛС и ММН без разделения по нозологиям и здоровых добровольцев

Показатель		ММН и СЛС (n = 59)	Контроль (n = 15)	p
Пол	мужской, n (%)	41 (69,5)	8 (53,3)	0,359
	женский, n (%)	18 (30,5)	7 (46,7)	
Возраст, лет	медиана [Q_1; Q_3]	48,0 [38,0; 55,0]	30,0 [25,0; 52,0]	0,116
ИМТ, кг/м^2	медиана [Q_1; Q_3]	26,5 [23,4; 27,9]	25,4 [21,9; 28,0]	0,228
Толщина, мм	медиана [Q_1; Q_3]	7,2 [5,8; 8,0]	5,4 [4,7; 5,6]	< 0,001
КИ	медиана [Q_1; Q_3]	2,0155 [1,5431; 2,5307]	1,1915 [0,9457; 1,6333]	< 0,001

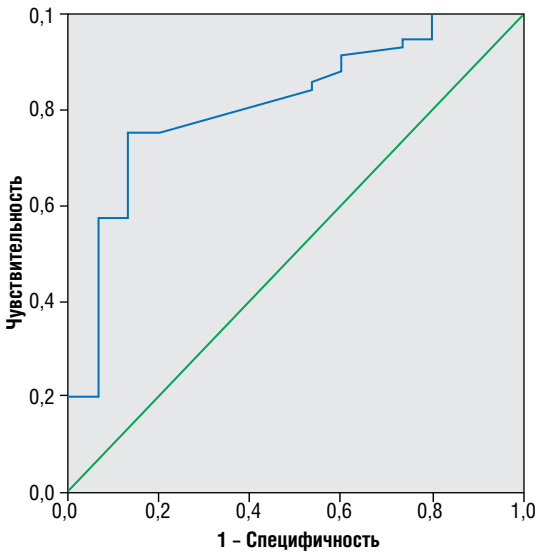

Рис. 1. ROC-кривая для показателя «толщина»: норма/патология. Уровень значимости для отличий кривой от диагональной опорной линии $p < 0{,}001$; площадь под кривой – 0,81.

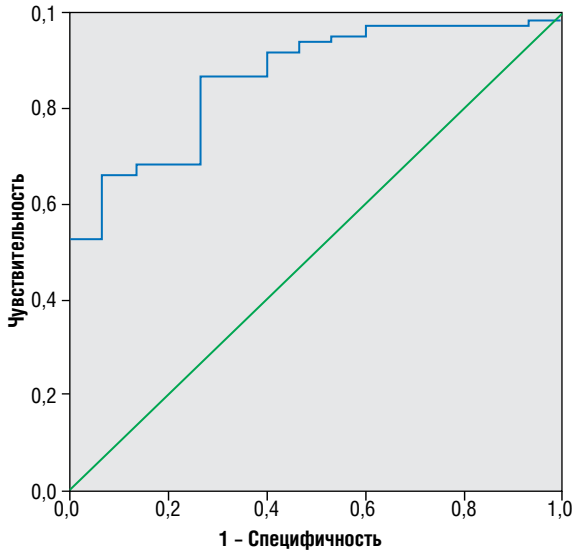

Рис. 2. ROC-кривая для КИ: норма/патология. Уровень значимости для отличий кривой от диагональной опорной линии $p < 0{,}001$; площадь под кривой – 0,86.

Таблица 2. Характеристика пациентов с диагнозами СЛС и ММН с разделением по нозологиям и здоровых добровольцев

Показатель		Контроль (*n* = 15)	ММН (*n* = 26)	СЛС (*n* = 33)	*p*
Пол	мужской, *n* (%)	8 (53,3)	15 (57,7)	26 (78,8)	0,119
	женский, *n* (%)	7 (46,7)	11 (42,3)	7 (21,2)	
Возраст, лет	медиана [Q_1; Q_3]	30,0 [25,0; 52,0]	50,0 [44,0; 56,0]	46,0 [35,0 53,0	0,116
ИМТ, кг/м^2	медиана [Q_1; Q_3]	25,4 [21,9; 28,0]	26,6 [22,3; 29,1]	26,4 [24,2; 27,8]	0,467
Толщина, мм	медиана [Q_1; Q_3]	5,4 [4,7; 5,6]	6,2 [5,4; 7,5]	7,7 [6,2; 9,1]	< 0,001*
КИ	медиана [Q_1; Q_3]	1,1915 [0,9457; 1,6333]	1,6452 [1,3393; 2,1425]	2,2363 [1,7823; 2,7903]	< 0,001*

Таблица 3. Скорректированный уровень значимости (p_{adj}) для апостериорных попарных сравнений

Показатель	ММН vs СЛС	ММН vs контроль	СЛС vs контроль
Толщина, мм	0,066	0,027	< 0,001
КИ	0,021	0,015	< 0,001

щина» площадь под кривой составила 0,678. Оптимальное пороговое значение было определено на уровне 7,2 мм; чувствительность и специфичность для этой точки составили 66,7 и 65,4% соответственно (рис. 3).

Для КИ площадь под кривой составила 0,707. Оптимальное пороговое значение определено на уровне 1,756; чувствительность и специфичность для этой точки составили 78,8 и 57,7% соответственно (рис. 4).

Таким образом значения для ММН при оценке толщины передних ветвей спинномозговых нервов находятся в диапазоне между 5,9 и 7,2 мм; при измерении КИ – между значениями 1,422 и 1,756.

В качестве примера представим несколько клинических случаев, где визуальная качественная оценка интенсивности МР-сигнала не позволяет с достоверностью подтвердить даже наличие патологических изменений, не говоря уже о дифференциальной диагностике СЛС и ММН. Однако рассчитанный КИ позволяет предположить диагнозы, которые были верифицированы клиническими и инструментальными методами, согласно установленным диагностическим критериям [2, 4].

Пример 1. Здоровый доброволец А., 35 лет. На рис. 5 представлена МРТ ПС в режиме STIR в коронарной плоскости: красным выделена область интереса на уровне передней ветви левого спинномозгового нерва С7 (рис. 5, *А*), интен-

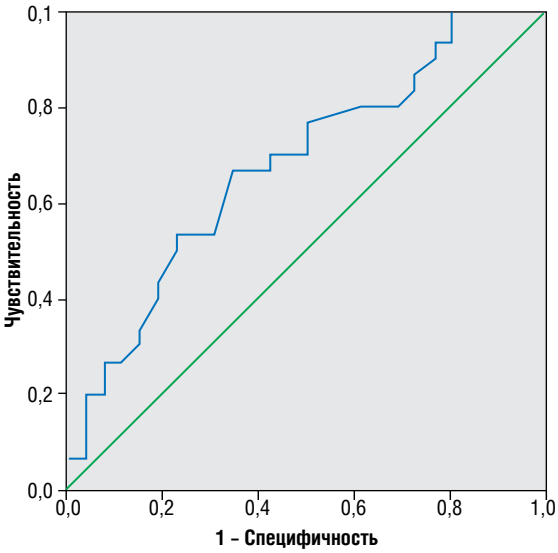

Рис. 3. ROC-кривая для показателя «толщина»: ММН/СЛС.
Уровень значимости для отличий кривой от диагональной опорной линии *p* = 0,022; площадь под кривой – 0,678.

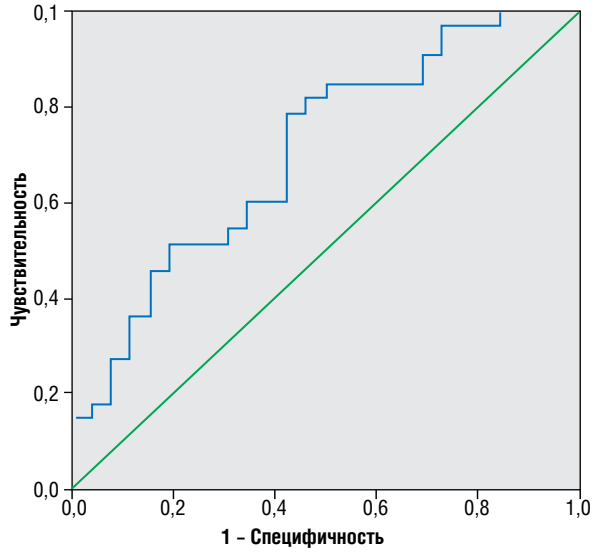

Рис. 4. ROC-кривая для КИ: ММН/СЛС.
Уровень значимости для отличий кривой от диагональной опорной линии *p* = 0,007; площадь под кривой – 0,707.

сивность сигнала от неё I_N = 87, а также область интереса на уровне брюшка левой надостной мышцы (рис. 5, *B*), интенсивность сигнала от неё I_M = 39. При подстановке значений в формулу расчёта КИ получаем значение КИ = (87 – 39)/39 = 1,23, что соответствует диапазону нормальных значений и свидетельствует об отсутствии патологических изменений ПС в виде повышения интенсивности сигнала в режиме STIR.

Пример 2. Пациентка Б., 48 лет, с мультифокальной моторной нейропатией. На рис. 6 представлена МРТ ПС в режиме STIR в коронарной плоскости. При подстановке значений областей интереса (I_N = 92 и I_M = 36) в формулу расчёта КИ получаем значение КИ = (92 – 36)/36 = 1,55, что находится в диапазоне значений, соответствующих изменениям (повышению) интенсивности сигнала в режиме STIR при мультифокальной моторной нейропатии.

Пример 3. Пациентка В., 52 года, с мультифокальной формой хронической воспалительной демиелинизирующей полинейропатии – СЛС. На рис. 7 представлена МРТ ПС в режиме STIR в коронарной плоскости. При подстановке значений областей интереса (I_N = 128 и I_M = 37) в формулу расчёта КИ получаем значение КИ = (128 – 37)/37 = 2,45, что находится в диапазоне значений, соответствующих изменениям (повышению) интенсивности сигнала в режиме STIR при мультифокальной форме хронической воспалительной демиелинизирующей полинейропатии – СЛС.

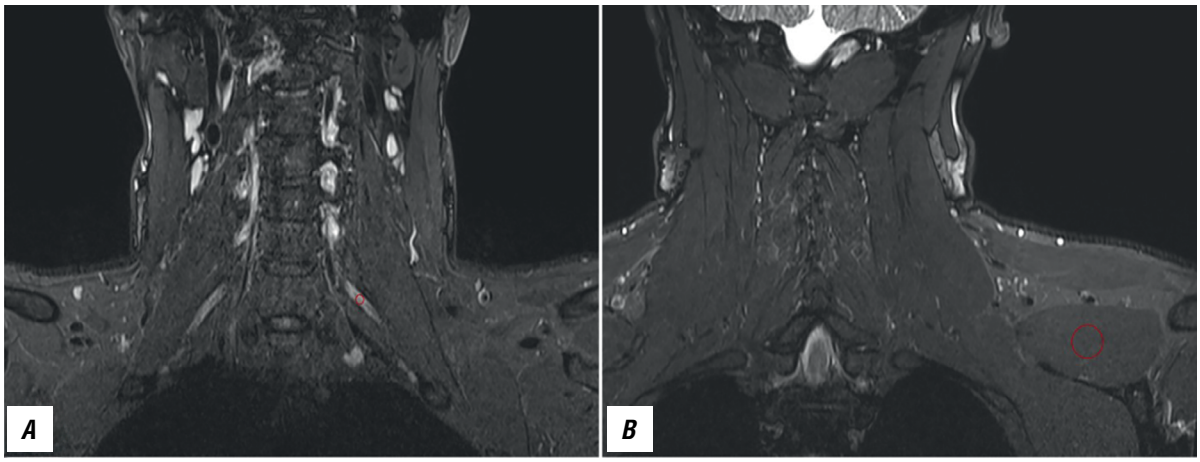

Рис. 5. Здоровый доброволец А., 35 лет. Коронарная проекция, режим STIR.
A – красным выделена область интереса на уровне передней ветви левого спинномозгового нерва C7; *B* – красным выделена зона интереса на уровне брюшка левой надостной мышцы.

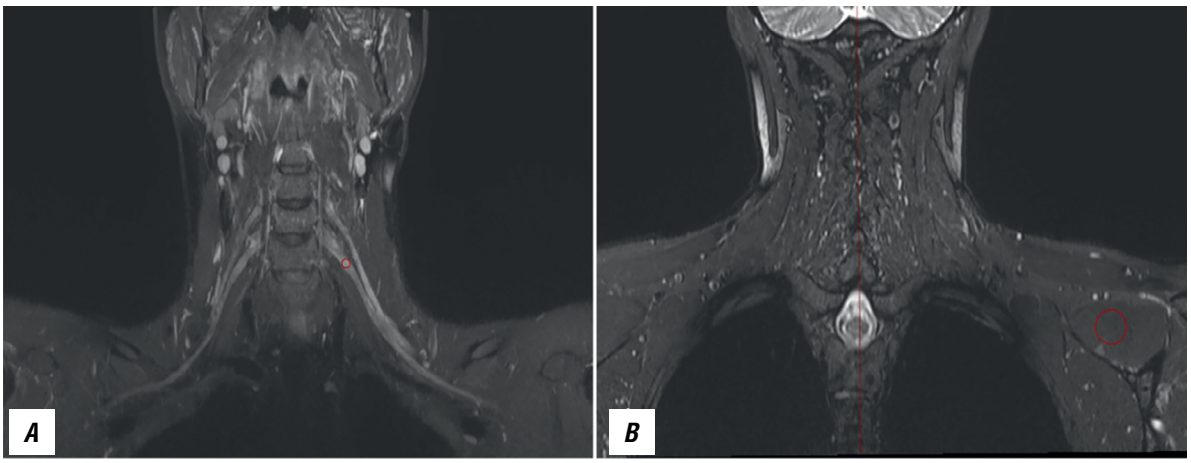

Рис. 6. Пациентка Б., 48 лет, с достоверным диагнозом ММН, установленным согласно EFNS/PNS 2010. Коронарная проекция, режим STIR.
А – красным выделена область интереса на уровне передней ветви левого спинномозгового нерва С7; *В* – красным выделена зона интереса на уровне брюшка левой надостной мышцы.

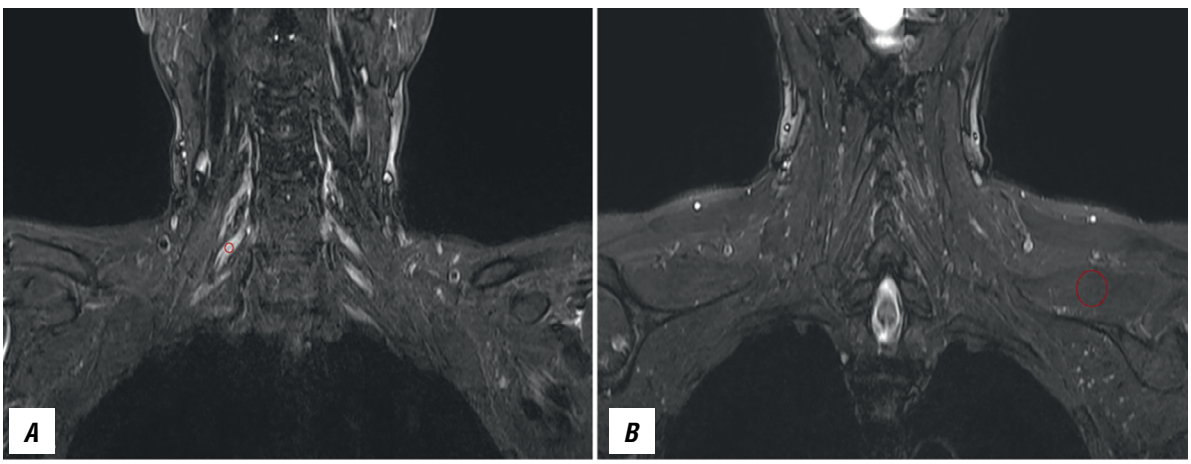

Рис. 7. Пациентка В., 52 года, с достоверным диагнозом СЛС, установленным согласно EAN/PNS, 2021. Коронарная проекция, режим STIR.
А – красным выделена область интереса на уровне передней ветви левого спинномозгового нерва С7; *В* – красным выделена зона интереса на уровне брюшка левой надостной мышцы.

Обсуждение

Несмотря на существующие ограничения МРТ-исследования периферических нервов, к которым относятся высокая стоимость, особые технические требования к оборудованию и к протоколам сканирования, отсутствие чётких диагностических критериев, в последние годы МРТ всё чаще используется в клинической практике для оценки ПС [19, 20].

Согласно упомянутым выше диагностическим критериям ММН и СЛС утолщением считается увеличение поперечного размера нервного элемента в коронарной плоскости более 5 мм. Однако данные исследований в этой области несколько неоднозначны. Так, в работе по оценке согласованности мнений экспертов, в которую вошли 19 пациентов с достоверно установленным диагнозом хронической воспалительной демиелинизирующей полинейропатии, 17 пациентов с ММН и 14 здоровых добровольцев, увеличение толщины ПС более 5 мм встречалось у 44–82% пациентов, а отсутствие данного признака не исключало диагнозов ММН и СЛС и не подтверждало их [21]. На выборке пациентов, включённых в настоящее исследование, были получены достоверные различия толщины передних спинномозговых нервов, формирующих ПС, между группой здоровых добровольцев и объединённой группой пациентов, при этом пороговым значением вероятности наличия патологии явилось 5,9 мм с достаточной чувствительностью и специфичностью. При сравнении двух нозологий по данному параметру также были выявлены различия между ММН и СЛС, однако при апостериорном анализе с использованием поправки на множественные сравнения они оказались незначимыми, что также подтверждалось низкими показателями чувствительности и специфичности, полученными при ROC-анализе.

Вторым оцениваемым параметром при интерпретации стандартных исследований ПС является изменение

МР-сигнала в режимах, чувствительных к сигналу от жидкости с подавлением сигнала от жировой ткани, в частности, при оценке последовательности STIR, поскольку именно её использование оптимально для визуализации ПС [22]. Однако по результатам ряда исследований показано, что данные показатели неспецифичны и зачастую, например, в случае симметричного двустороннего поражения, не помогают даже отличить норму от патологически изменённых периферических нервов. В первую очередь, это связано с тем, что данный параметр основывается лишь на субъективной оценке, поэтому не может претендовать на роль убедительного маркера изменений нервного волокна и требует преобразования. Расчёт КИ по предложенной в настоящем исследовании формуле может стать одним из способов объективизации изменений интенсивности сигнала при МРТ-исследованиях периферических нервов. Представленная работа является первым известным нам исследованием по оценке изменений КИ МР-сигнала на подобной выборке пациентов в режиме STIR от ПС как в России, так и за рубежом.

Учитывая полученные в настоящем исследовании относительно высокие значения чувствительности и специфичности порогового значения КИ между нормой и изучаемыми патологическими процессами (1,42), предлагаемый способ может быть использован для диагностики наличия патологии. Специфичность полученного порогового значения КИ для дифференциальной диагностики ММН и СЛС недостаточно высока для убедительного разделения этих патологий, поэтому актуальным остаётся вопрос поиска других количественных МРТ-маркеров, в частности, с использованием данных диффузионно-тензорной МРТ, являющейся одной из наиболее ценных методик для оценки микроструктурных изменений тканей.

Основным ограничением настоящего исследования, помимо сравнительно небольшой выборки, является использование предлагаемого метода на одном МР-томографе с одинаковой последовательностью с конкретными параметрами, что не исключает возможности отличия пороговых значений при проведении обследования на других сканерах с отличными параметрами сканирования, поэтому для широкого внедрения в клиническую практику полученные данные должны быть подтверждены на большей когорте пациентов на разных МР-томографах.

Заключение

Исходя из полученных данных можно сделать вывод, что использование предлагаемого количественного способа оценки интенсивности МР-сигнала от передних ветвей спинномозговых нервов, формирующих ПС, при ММН и СЛС может позволить получить дополнительную информацию о патологических изменениях и ускорить постановку верного диагноза. Это будет способствовать более раннему назначению патогенетической терапии, снижению инвалидизации и сокращению срока нетрудоспособности пациентов.

Список источников | References

1. Van den Bergh P, van Doorn P, Hadden R, et al. European Academy of Neurology/Peripheral Nerve Society guideline on diagnosis and treatment of chronic inflammatory demyelinating polyradiculoneuropathy: report of a joint Task Force-Second revision. *Eur J Neurol.* 2021;28(11):3556–3583. doi: 10.1111/ene.14959
2. Joint Task Force of the EFNS and the PNS. European Federation of Neurological Societies/Peripheral Nerve Society guideline on management of multifocal motor neuropathy. Report of a Joint Task Force of the European Federation of Neurological Societies and the Peripheral Nerve Society – first revision. *J Peripher Nerv Syst.* 2010;15(4):295–301. doi: 10.1111/j.1529-8027.2010.00290.x
3. Parry GJ, Sumner AJ. Multifocal motor neuropathy. *Neurol Clin.* 1992;10(3):671–684.
4. Van den Bergh PYK, van Doorn PA, Hadden RDM, et al. European Academy of Neurology/Peripheral Nerve Society guideline on diagnosis and treatment of chronic inflammatory demyelinating polyradiculoneuropathy: report of a joint Task Force–Second revision. *J Peripher Nerv Syst.* 2021;26(3):242–268. doi: 10.1111/jns.12455
5. Kaji R, Kimura J. Facts and fallacies on anti-GM1 antibodies: physiology of motor neuropathies. *Brain.* 1999;122(Pt 5):797–798. doi: 10.1093/brain/122.5.797
6. Pahud de Mortanges A, Sinaci E, Salvador D, et al. GLP-1 Receptor agonists and coronary arteries: from mechanisms to events. *Front Pharmacol.* 2022;13:856111. doi: 10.3389/fphar.2022.856111
7. Гапешин Р.А., Баранцевич Е.Р., Яковлев А.А. Патогенез, особенности клинической картины и лабораторной диагностики хронической воспалительной демиелинизирующей полинейропатии. *Учёные записки СПбГМУ им. акад. И. П. Павлова.* 2018;25(3):14–24.
Gapeshin RA, Barantsevich ER, Yakovlev AA. Pathogenesis, clinical and laboratory features of chronic inflammatory demyelinating polyneuropathy. *The Scientific Notes of the Pavlov University.* 2018;25(3):14–24. doi: 10.24884/1607-4181-2018-25-3-14-24
8. Супонева Н.А., Наумова Е.С., Гнедовская Е.В. Хроническая воспалительная демиелинизирующая полинейропатия у взрослых: принципы диагностики и терапия первой линии. *Нервно-мышечные болезни.* 2016;6(1):44–53.
Suponeva NA, Naumova ES, Gnedovskaya EV. Chronic inflammatory demyelinating polyneuropathy in adults: diagnostic approaches and first line therapy. *Neuromuscular Diseases.* 2016;6(1):44–53. doi: 10.17650/2222-8721-2016-6-1-44-53
9. Ризванова А.С., Гришина Д.А., Супонева Н.А. Клиническая гетерогенность хронической воспалительной демиелинизирующей полинейропатии: трудности диагностики. *Альманах клинической медицины.* 2020;48(1):56–64.
Rizvanova AS, Grishina DA, Suponeva NA. Clinical heterogeneity of chronic inflammatory demyelinating polyneuropathy: diagnostic challenges. *Almanac of Clinical Medicine.* 2020;48(1):56–64. doi: 10.18786/2072-0505-2020-48-007
10. Tanaka K, Mori N, Yokota Y, Suenaga T. MRI of the cervical nerve roots in the diagnosis of chronic inflammatory demyelinating polyradiculoneuropathy: a single – institution, retrospective case-control study. *BMJ Open.* 2013;3(8):e003443. doi: 10.1136/bmjopen-2013-003443
11. Tazawa K, Matsuda M, Yoshida T, et al. Spinal nerve root hypertrophy on MRI: clinical significance in the diagnosis of chronic inflammatory demyelinating polyradiculoneuropathy. *Intern Med.* 2008;47(23):2019–2024. doi: 10.2169/internalmedicine.47.1272
12. Lozeron P, Lacour MC, Vandendries C, et al. Contribution of plexus MRI in the diagnosis of atypical chronic inflammatory demyelinating polyneuropathies. *J Neurol Sci.* 2016; 360:170–175. doi: 10.1016/j.jns.2015.11.048
13. Kronlage M, Bäumer P, Pitarokoili K, et al. Large coverage MR neurography in CIDP: diagnostic accuracy and electrophysiological correlation. *J Neurol.* 2017;264(7):1434–1443. doi: 10.1007/s00415-017-8543-7
14. Simmons A, Tofts PS, Barker GJ, Arridge SR. Sources of intensity nonuniformity in spin echo images at 1.5 T. *Magn Reson Med.* 1994;32(1):121–128. doi: 10.1002/mrm.1910320117

15. Chen Y, Haacke EM, Li J. Peripheral nerve magnetic resonance imaging. *F1000Res*. 2019;8:F1000 Faculty Rev-1803. doi: 10.12688/f1000research.19695.1
16. Basser PJ, Pierpaoli C. Microstructural features measured using diffusion tensor imaging. *J Magn Reson B*. 1996;111(3):209–219. doi: 10.1006/jmrb.1996.0086
17. Carré A, Klausner G, Edjlali M, et al. Standardization of brain MR images across machines and protocols: bridging the gap for MRI-based radiomics. *Sci Rep*. 2020;10(1):12340. doi: 10.1038/s41598-020-69298-z
18. Kollmer J., Bendszus M. Magnetic resonance neurography: improved diagnosis of peripheral neuropathies. *Neurotherapeutics*. 2021;18(4):2368–2383. doi: 10.1007/s13311-021-01166-8
19. Chhabra A, Andreisek G, Soldatos T, et al. MR neurography: past, present, and future. *AJR Am J Roentgenol*. 2011;197(3):583–591. doi: 10.2214/AJR.10.6012
20. Andreisek G, Burg D, Studer A, Weishaupt D. Upper extremity peripheral neuropathies: role and impact of MR imaging on patient management. *Eur Radiol*. 2008;18(9):1953–1961. doi: 10.1007/s00330-008-0940-y
21. van Rosmalen MHJ, Goedee HS, van der Gijp A, et al. Low interrater reliability of brachial plexus MRI in chronic inflammatory neuropathies. *Muscle Nerve*. 2020;61(6):779–783. doi: 10.1002/mus.26821
22. Bischoff C, Kollmer J, Schulte-Mattler W. State-of-the-art diagnosis of peripheral nerve trauma: clinical examination, electrodiagnostic, and imaging. In: Modern concepts of peripheral nerve repair. Haastert-Talini K, Assmus H, Antoniadis G (eds.). Cham; 2017. doi: 10.1007/978-3-319-52319-4_2

Информация об авторах

Синькова Виктория Викторовна – аспирант отдела лучевой диагностики Российского центра неврологии и нейронаук, Москва, Россия, https://orcid.org/0000-0003-2285-2725
Морозова Софья Николаевна – канд. мед. наук, н. с., врач-рентгенолог отдела лучевой диагностики Российского центра неврологии и нейронаук, Москва, Россия, https://orcid.org/0000-0002-9093-344X
Гришина Дарья Александровна – канд. мед. наук, руководитель Центра заболеваний периферической нервной системы Российского центра неврологии и нейронаук, Москва, Россия, https://orcid.org/0000-0002-7924-3405
Тумилович Таисия Александровна – врач-невролог Центра заболеваний периферической нервной системы Российского центра неврологии и нейронаук, Москва, Россия, https://orcid.org/0000-0002-9538-9690
Супонева Наталья Александровна – д-р мед. наук, член-корреспондент РАН, профессор, директор Института нейрореабилитации и восстановительной медицины Российского центра неврологии и нейронаук, Москва, Россия, https://orcid.org/0000-0003-3956-6362
Кротенкова Марина Викторовна – д-р мед. наук, руководитель Отдела лучевой диагностики Российского центра неврологии и нейронаук, Москва, Россия, https://orcid.org/0000-0003-3820-4554

Вклад авторов: *Синькова В.В.* – нейровизуализационное обследование испытуемых, обзор публикаций по теме статьи, разметка обработанных исследований, статистический анализ данных, написание статьи, подготовка иллюстраций; *Морозова С.Н.* – нейровизуализационное обследование испытуемых, обзор публикаций по теме статьи; *Гришина Д.А.* – обзор публикаций по теме статьи, научное консультирование; *Тумилович Т.А.* – подбор испытуемых для включения в исследование; *Супонева Н.А., Кротенкова В.В.*– научное консультирование, концептуализация исследования, научное редактирование статьи.

Information about the authors

Viktoriya V. Sinkova – postgraduate student, Radiology department, Russian Center of Neurology and Neurosciences, Moscow, Russia, https://orcid.org/0000-0003-2285-2725
Sofya N. Morozova – Cand. Sci. (Med.), researcher, Radiology department, Russian Center of Neurology and Neurosciences, Moscow, Russia, https://orcid.org/0000-0002-9093-344X
Daria A. Grishina – Cand. Sci. (Med.), Head, Center for peripheral nervous system diseases, Russian Center of Neurology and Neurosciences, Moscow, Russia, https://orcid.org/0000-0002-7924-3405
Taisiya A. Tumilovich – neurologist, Center for peripheral nervous system diseases, Russian Center of Neurology and Neurosciences, Moscow, Russia, https://orcid.org/0000-0002-9538-9690
Natalia A. Suponeva – Dr. Sci. (Med.), Corr. Member of RAS, Director, Institute of Neurorehabilitation and Rehabilitation Medicine, Russian Center of Neurology and Neurosciences, Moscow, Russia, https://orcid.org/0000-0003-3956-6362
Marina V. Krotenkova – Dr. Sci. (Med.), Head, Radiology department, Russian Center of Neurology and Neurosciences, Moscow, Russia, https://orcid.org/0000-0003-3820-4554

Author contributions: *Sinkova V.V.* – MRI examination, review of publications, placement region of interest and data collection, statistical analysis, writing the article, illustrations preparing; *Morozova S.N.* – MRI examination, review of publications; *Grishina D.A.* – review of publications, scientific consultation, text editing; *Tumilovich T.A.* – healthy controls recruitment; *Suponeva N.A., Krotenkova M.V.* – scientific consultation, review conceptualization, scientific text editing.