© Литвиненко И.В., Савелло А.В., Коломенцев С.В., Припорова Ю.Н., Рябцев А.В., Куц Н.В., Лупина Н.А., Малова Д.З., Цыган Н.В., 2026

# Артериовенозные фистулы в результате огнестрельных ранений головы

**И.В. Литвиненко, А.В. Савелло, С.В. Коломенцев, Ю.Н. Припорова, А.В. Рябцев, Н.В. Куц, Н.А. Лупина, Д.З. Малова, Н.В. Цыган**

*Военно-медицинская академия имени С.М. Кирова, Санкт-Петербург, Россия*

**Аннотация**

*Одной из ключевых причин высокой частоты неблагоприятных исходов при огнестрельных ранениях головы является многофакторное повреждающее действие высокоэнергетических огнестрельных снарядов. Одним из осложнений огнестрельных ранений шеи или головы являются травматические артериовенозные фистулы (АВФ). Уникальными считаются случаи формирования травматических интракраниальных АВФ, полученных в результате огнестрельных ранений головы, с вовлечением в патологический процесс проксимальных отделов внутренней сонной артерии (ВСА) или других крупных церебральных артерий, сопровождающихся благоприятным клиническим исходом. В отечественных и зарубежных источниках литературы не представлена информация о клинических наблюдениях травматических интракраниальных экстрадуральных АВФ. В статье описано клиническое наблюдение пациента с травматической интракраниальной экстрадуральной каротидно-ярёмной фистулой в результате огнестрельного осколочного сквозного краниобазального ранения головы в левой затылочной области с оскольчатым переломом затылочной кости, сквозным переломом пирамиды левой височной кости, дырчатым переломом левого крыла клиновидной кости, выходным отверстием в мягком нёбе с формированием очагов ушиба головного мозга по ходу раневого канала. Клинически была заподозрена и по данным ультразвукового и компьютерно-томографического ангиографического исследований брахиоцефальных сосудов подтверждена травматическая каротидно-яремная фистула в раневом канале в дефекте левой височной кости в сочетании с окклюзией ВСА в С2 (каменистом) сегменте, не приведшая к развитию ишемического инсульта на стороне поражения. Проведены селективная церебральная ангиография, эмболизация культи левой ВСА в шейном сегменте отделяемыми микроспиралями, разобщение травматической АВФ. Данное наблюдение травматической каротидно-яремной фистулы является уникальным и демонстрирует возможность благоприятного исхода при огнестрельном ранении головы благодаря своевременной диагностике и эндоваскулярному вмешательству. Обоснована целесообразность выполнения компьютерно-томографической ангиографии всем пациентам при боевой травме головы и шеи.*

***Ключевые слова:*** *артериовенозная фистула; каротидно-яремная фистула; черепно-мозговая травма; огнестрельное ранение; боевая травма; внутригоспитальный ишемический инсульт*

**Этическое утверждение.** Работа выполнена при добровольном информированном письменном согласии пациента.

**Источник финансирования.** Авторы заявляют об отсутствии внешних источников финансирования при проведении исследования.

**Конфликт интересов.** Авторы декларируют отсутствие явных и потенциальных конфликтов интересов, связанных с публикацией настоящей статьи.

**Адрес для корреспонденции:** 194044, Россия, Санкт-Петербург, ул. Академика Лебедева, д. 6. ВМА им. С.М. Кирова. E-mail: 1860n@mail.ru. Цыган Н.В.

**Для цитирования:** Литвиненко И.В., Савелло А.В., Коломенцев С.В., Припорова Ю.Н., Рябцев А.В., Куц Н.В., Лупина Н.А., Малова Д.З., Цыган Н.В. Артериовенозные фистулы в результате огнестрельных ранений головы. *Анналы клинической и экспериментальной неврологии.* 2026;20(1):104–112.
DOI: https://doi.org/10.17816/ACEN.1466
EDN: https://elibrary.ru/WQFCIF

Поступила 23.12.2025 / Принята в печать 29.01.2026 / Опубликована 30.03.2026

# Arteriovenous Fistulas Resulting from Gunshot Wounds to the Head

**Igor V. Litvinenko, Alexander V. Savello, Sergey V. Kolomentsev, Yulia N. Priporova, Aleksander V. Ryabtsev, Nataliya V. Kutc, Natalia A. Lupina, Daria Z. Malova, Nikolay V. Tsygan**

*S.M. Kirov Military Medical Academy, Saint Petersburg, Russia*

**Abstract**

*One of the key reasons for the high incidence of adverse outcomes in gunshot wounds to the head is the multifactorial damaging effect of high-energy projectiles. One complication of gunshot wounds to the neck or head is traumatic arteriovenous fistulas (AVFs). The cases of traumatic intracranial AVFs resulting from gunshot wounds to the head, involving the proximal segments of the internal carotid artery (ICA) or other major cerebral arteries are unique if they are accompanied by a favorable clinical outcome. Russian and foreign literature sources do not provide information on clinical observations of traumatic intracranial extradural AVFs. The article describes a clinical case of a patient with traumatic intracranial extradural carotid-jugular fistula resulting from a gunshot fragment through-and-through craniobasal wound to the head in the left occipital region, with a comminuted fracture of the occipital bone, a through-and-through fracture of the pyramid of the left temporal bone, a perforated fracture of the left greater wing of the sphenoid bone, an exit wound in the soft palate, and the formation of brain contusion foci along the wound channel. Clinically suspected and confirmed by ultrasound and computed tomographic angiographic studies of the brachiocephalic vessels, a traumatic carotid-jugular fistula was identified within the wound tract at the defect of the left temporal bone, combined with ICA occlusionat the C2 (petrous) segment, which did not lead to ischemic stroke on the affected side. Selective cerebral angiography was performed, followed by embolization of the left ICA stump in the cervical segment using detachable microcoils, achieving disconnection of the AVF. This case of traumatic carotid-jugular fistula is unique and demonstrates the possibility of a favorable outcome gunshot wound to the head due to timely diagnosis and endovascular intervention. The expediency of computed tomographic angiography for all patients with combat trauma to the head and neck is justified.*

***Keywords:*** *arteriovenous fistula; carotid-jugular fistula; traumatic brain injury; gunshot wound; combat trauma; in-hospital ischemic stroke*

**Ethics approval.** The study was conducted with the informed consent of the patient.

**Source of funding.** The study was not supported by any external sources of funding.

**Conflict of interest.** The authors declare no apparent or potential conflicts of interest related to the publication of this article.

**For correspondence:** 6, Ulitsa Akademika Lebedeva, Saint Petersburg, Russia, 194044. S. M. Kirov Military Medical Academy. E-mail: 1860n@mail.ru. Nikolay V. Tsygan.

**For citation:** Litvinenko I.V., Savello A.V., Kolomentsev S.V., Priporova Yu.N., Ryabtsev A.V., Kutc N.V., Lupina N.A., Malova D.Z., Tsygan N.V. Arteriovenous fistulas resulting from gunshot wounds to the head. *Annals of Clinical and Experimental Neurology.* 2026;20(1):104–112.
DOI: https://doi.org/10.17816/ACEN.1466
EDN: https://elibrary.ru/WQFCIF

Received 23.12.2025 / Accepted 29.01.2026 / Published 30.03.2026

## Введение

Особенностью современных боевых действий является возможность применения высокоточного ракетно-артиллерийского вооружения и поражения целей на значительном расстоянии, что многократно увеличивает число пострадавших с огнестрельными ранениями. При этом значительное влияние на характер ранений и травм оказывает широкое использование средств индивидуальной и коллективной защиты. Возможность оказания специализированной медицинской помощи в кратчайшие сроки привела к увеличению выживаемости пациентов с ранениями, которые ранее представлялись несовместимыми с жизнью [1]. В первую очередь это касается огнестрельных проникающих ранений головы и шеи. Некоторые из таких клинических наблюдений уникальны, с одной стороны, самим характером полученных ранений, с другой — регрессом инвалидизирующей симптоматики и успешным восстановлением нарушенных неврологических функций, несмотря на значительный объём повреждения структур головного мозга.

Черепно-мозговые ранения отличаются высокой летальностью и являются наиболее частой причиной смерти и у тех, кто погибает на поле боя, и у тех, кого успевают доставить на этап медицинской эвакуации. В условиях современного вооруженного конфликта летальность при различных видах огнестрельных ранений головы находится в широком диапазоне (4,3–76,3%), зависит от типа поражающего элемента (при пулевых ранениях летальность значительно выше), тяжести состояния при поступлении, доступности медицинской помощи и применяемых методов лечения [2]. При быстрой эвакуации раненых авиационным транспортом, выполнении ультраранней или ранней (до 5 ч) декомпрессивной трепанации черепа выживаемость с оценкой по шкале комы Глазго

3–5 баллов при поступлении составляет 35%, с оценкой 6–8 баллов – 90% [3, 4]. У пострадавших с сочетанными ранениями, несмотря на успехи в лечении боевой травмы (в том числе применение принципов Damage control resuscitation), отмечается рост доли умерших от огнестрельных ранений головы с 57 до 73% [5].

Высокая частота неблагоприятных исходов при огнестрельных ранениях головы объясняется, с одной стороны, жизненно важными функциями головного мозга, с другой – многофакторным повреждающим действием высокоэнергетического огнестрельного снаряда, складывающимся из четырёх составляющих: ударной волны, ранящего снаряда, энергии бокового удара, вихревого потока [6]. При проникающих огнестрельных ранениях головы каждое из этих составляющих, помимо повреждения непосредственно мозговой ткани, несёт ещё и риски повреждения церебральных артерий, вен и венозных синусов. При огнестрельных ранениях черепа прохождение ранящего снаряда через сильвиеву щель может сопровождаться повреждением сегментов M1 и M2 средней мозговой артерии, ветвей передней мозговой артерии, интракраниальных сегментов внутренней сонной артерии (ВСА), артерий вертебрально-базилярного бассейна, кавернозного или других венозных синусов [7]. Помимо внутричерепных кровотечений вследствие разрыва сосудистой стенки, повреждение интракраниальных сосудов может сопровождаться их травматической окклюзией и приводить к развитию вторичных ишемических повреждений по типу мозгового инсульта, в том числе внутригоспитального ишемического инсульта (ИИ), клиническая значимость которых может превышать неврологический дефицит непосредственно от самого огнестрельного проникающего ранения головы [1]. При отсроченном возникновении неврологической симптоматики у пострадавших с огнестрельными черепно-мозговыми ранениями необходимо исключить развитие посттравматических сосудистых мальформаций. Черепно-мозговые травмы являются причиной формирования 0,4–0,7% аневризм. Травматические аневризмы внутричерепных артерий возникают после 5–42% боевых повреждений черепа и головного мозга [8].

Травматические артериовенозные фистулы (АВФ) – это патологические прямые сообщения между артерией и веной, ведущие к прямому току артериальной крови в венозное русло, минуя капиллярную сеть. АВФ (свищи, соустья) могут быть экстракраниальными (в результате проникающих ранений шеи) и интракраниальными (в результате проникающих ранений головы, переломов основания черепа), формироваться как в первые часы после ранения, так и в отсроченном периоде в зависимости от степени повреждения артериальной стенки. В 90% случаев травматические АВФ возникают в результате проникающих ранений [9].

По результатам анализа источников литературы в базе данных Medline Complete-Pubmed за 1829–2019 гг., проведённого J.A. Asensio и соавт., зарегистрирован 291 пациент с АВФ, возникшими в результате проникающих ранений [10]. Посттравматические АВФ после ранений шеи – 69 (23,7%) пациентов – находятся на 3-м месте по частоте встречаемости после ранений конечностей – 89 (30,6%) и брюшной полости – 87 (30%); на долю ранений грудной клетки (46 случаев) приходится 15,8%. Среди наиболее часто поражаемых сосудов описаны позвоночная артерия – 38 (13%) и подколенная вена – 32 (11,7%). В условиях современных вооружённых конфликтов есть основания считать, что число клинических наблюдений посттравматических АВФ разной локализации существенно увеличится.

Нетравматические дуральные АВФ наиболее часто представлены патологическим сообщением между венозными синусами или кортикальными венами и ветвями наружной сонной артерии (менингеальными артериями, верхнечелюстной, восходящей глоточной и затылочной артериями), реже – ветвями ВСА и позвоночной артерией [11], однако, особенно в результате ранений и травм головы, возможно вовлечение и более крупных мозговых артерий на проксимальном уровне. По локализации спонтанные дуральные АВФ чаще формируются в стенках кавернозного, поперечного и сигмовидного синусов, значительно реже встречаются случаи формирования фистул в других синусах мозга [12]. В отечественных и зарубежных источниках литературы достаточно широко представлены клинические наблюдения пациентов с посттравматическими интракраниальными каротидно-кавернозными фистулами, развивающимися в результате патологического сообщения между пещеристым (C4 по классификации A. Bouthillier) сегментом ВСА и кавернозным синусом [13]. В большинстве наблюдений каротидно-кавернозные АВФ формировались в отсроченном периоде после травмы [14–17]. Тактика обследования и лечения пациентов с каротидно-кавернозными фистулами (в том числе травматическими) хорошо разработана, в том числе широко используется классификация, предложенная D.L. Barrow и соавт. [18]:

- тип A: прямые шунты с высоким кровотоком между ВСА и кавернозным синусом;
- тип B: дуральный шунт между менингеальными ветвями ВСА и кавернозным синусом;
- тип C: дуральный шунт между менингеальными ветвями наружной сонной артерии и кавернозным синусом;
- тип D: дуральный шунт между менингеальными ветвями ВСА, наружной сонной артерии и кавернозным синусом.

В соответствии с данной классификацией прямые сообщения между ВСА и кавернозным синусом травматического генеза рассматриваются как фистула типа A [19]. Со временем кровоток всё больше смещается в сторону соустья, при этом через вены, дренирующие синус, происходит ретроградный отток артериальной крови, нарастает недостаточность кровоснабжения головного мозга [12, 20].

Ниже представлено уникальное клиническое наблюдение – случай огнестрельного ранения головы с формированием травматической интракраниальной каротидно-яремной АВФ, расположенной экстрадурально на уровне каменистого сегмента ВСА. Уникальность данного наблюдения определяется экстрадуральным расположением интракраниальной АВФ, а также благоприятным клиническим исходом при потенциально несовместимом с жизнью краниобазальном ранении.

## Клиническое наблюдение

Пациент Н., 32 года, в результате минометного обстрела получил огнестрельное осколочное ранение груди справа. Примерно через 30 мин в результате повторного разрыва боеприпаса в непосредственной близости почувствовал сильный удар в затылочную область слева, ощущение «прохождения электрического тока по всему телу», боль в области верхнего нёба, жгучую боль в области языка, привкус крови во рту. В слюне с примесью крови обнаружил мелкий металлический осколок округлой формы (со слов, диаметром около 3–4 мм). Сознание не терял, отчётливо помнил события, предшествовавшие получению ранения, сам момент получения ранения. Самостоятельно остановил кровотечение из затылочной области наложением давящей циркулярной повязки. Примерно через один час после ранения стал отмечать появление тошноты, головокружения, возникли многократная рвота, выраженное нарушение координации движений (мог перемещаться только ползком или на четвереньках). Дальнейшие события помнит фрагментарно. Был эвакуирован на этап оказания квалифицированной медицинской помощи. В результате проведённого обследования диагностированы огнестрельное осколочное ранение головы, проникающее ранение груди с правосторонним гемопневмотораксом; выполнена установка плеврального дренажа справа. Доставлен на этап оказания специализированной помощи (4-й этап оказания медицинской помощи), уровень сознания при поступлении 11 баллов по шкале комы Глазго; по результатам дообследования, включавшего выполнение компьютерной томографии (КТ) головы и груди, установлен диагноз:

- огнестрельное осколочное проникающее сквозное ранение головы в левой затылочной области с оскольчатым переломом затылочной кости, интракраниальным смещением отломков, сквозным многооскольчатым переломом пирамиды левой височной кости, дырчатым переломом левого крыла клиновидной кости, выходным отверстием в области мягкого нёба; пневмоцефалия; травматическое субарахноидальное кровоизлияние; ушиб головного мозга тяжёлой степени с формированием контузионных очагов по ходу раневого канала с очагами геморрагического пропитывания в левом полушарии мозжечка, левой височной доле; глухота на левое ухо;
- огнестрельное осколочное слепое проникающее ранение груди справа с ушибом правого лёгкого, гемопневмотораксом.

Была выполнена нейрохирургическая операция: первичная хирургическая обработка, резекционная трепанация черепа в левой затылочной области, удаление интракраниальных костных отломков, пластика твёрдой мозговой оболочки, установка наружного вентрикулярного дренажа. Назначена антибиотикотерапия. Послеоперационный период протекал без осложнений, дренажи удалены, раны зажили первичным натяжением.

Через несколько дней после нейрохирургического вмешательства пациент пожаловался на пульсирующую головную боль и ритмичный шум в левом ухе. В последующем был эвакуирован в Военно-медицинскую академию имени С.М. Кирова, госпитализирован в клинику нервных болезней. При поступлении предъявлял жалобы на головную боль пульсирующего характера интенсивностью 5–6 баллов по цифровой рейтинговой шкале (больше в левой половине головы), ритмичный шум в левом ухе (напоминавший «стук колес электрички»), системное головокружение, выраженное нарушение координации движений (больше в левых конечностях) и ходьбы (передвигался в пределах палаты, придерживаясь за окружающие предметы), отсутствие слуха в левом ухе, нечёткость зрения, замедленность речи, общую слабость.

Общесоматический статус: общее состояние удовлетворительное. Посттравматические округлые точечные рубцы бледно-розового цвета на мягком нёбе и на корне языка (4 мм). В области левого лопаточно-трапециевидного треугольника (кнаружи от края левой грудино-ключично-сосцевидной мышцы) визуально и при поверхностной пальпации определялась выраженная пульсация. При аускультации данной области выслушивался грубый систолический шум.

Неврологический статус: астенизирован. Высокоамплитудный низкочастотный горизонтальный незатухающий нистагм при взгляде влево, среднеамплитудный высокочастотный горизонтальный незатухающий нистагм при взгляде вправо (нистагм Брунса); среднечастотный высокоамплитудный вертикальный незатухающий нистагм при взгляде вверх. Левосторонняя глухота. Речь скандированная, замедленная, с элементами дизартрии. Рефлекс орального автоматизма Маринеску–Радовичи. Глубокие рефлексы оживлены, S > D. Поверхностные брюшные рефлексы средней живости, быстро истощаются, D = S. Патологические пирамидные кистевые рефлексы Россолимо, Россолимо–Вендеровича, Вартенберга, Бехтерева с двух сторон. Нарушение глубокой чувствительности в левой половине тела. Координаторные пробы левыми конечностями выполняет с выраженным интенционным тремором и дисметрией. В пробе Ромберга неустойчив с тенденцией к падению влево. Ходит самостоятельно со страховкой и опорой на окружающие предметы. Нейропсихологическое тестирование: краткая шкала оценки психических функций – 23 балла; шкала оценки регуляторных функций – 15 баллов, тест рисования часов – 4 балла.

По данным дуплексного сканирования брахиоцефальных артерий верифицированы признаки артериализации венозного потока в левой внутренней яремной вене в результате артериовенозного сброса, турбулентного потока в левой общей сонной артерии и левой внутренней яремной вене (рис. 1).

По данным КТ-ангиографии диагностированы окклюзия левой ВСА в каменистом (C2 по A. Bouthillier) сегменте и каротидно-яремная фистула в костном дефекте (в зоне хода раневого канала) пирамиды левой височной кости на том же уровне (рис. 2–4).

Таким образом, у пациента были выявлены:

- травматическая окклюзия левой ВСА в каменистом (C2 по A. Bouthillier) сегменте;
- интракраниальная экстрадуральная (каротидно-яремная) АВФ слева на уровне каменистого (C2 по A. Bouthillier) сегмента левой ВСА;

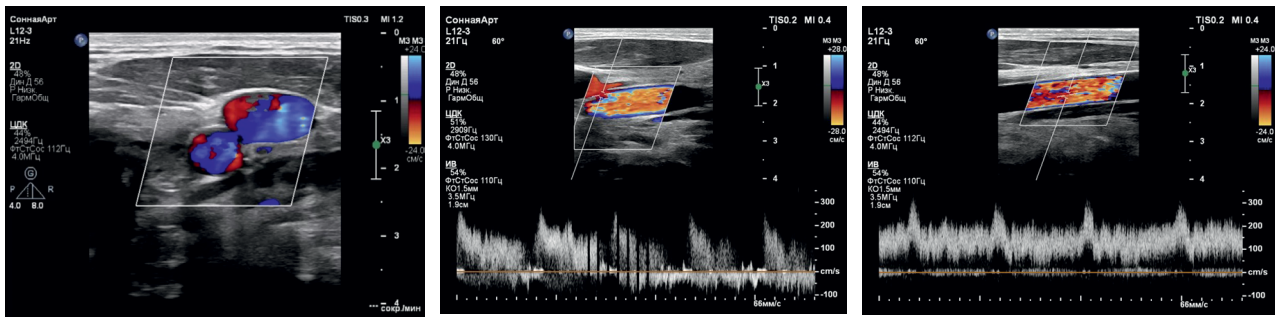


**Рис. 1. Дуплексное сканирование брахиоцефальных артерий пациента Н. в режиме цветового допплеровского картирования кровотока.**
Ультразвуковые признаки артериовенозного сброса (*A*), турбулентного потока в левой общей сонной артерии (*B*) и левой внутренней яремной вене (*C*) – артериализация венозного потока во внутренней яремной вене.

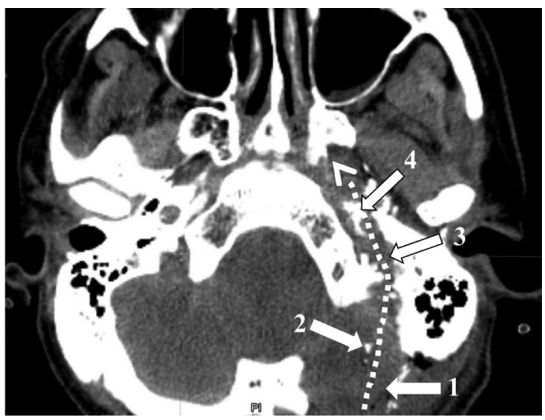


**Рис. 2. КТ головы пациента Н.**
*1* – посттрепанационный дефект затылочной кости слева (в области входного отверстия); *2* – интракраниальные костные отломки в левом полушарии мозжечка (по ходу раневого канала); *3* – сквозной дефект в пирамиде левой височной кости с костными отломками; *4* – ход раневого канала (выходное отверстие в левом крыле клиновидной кости).

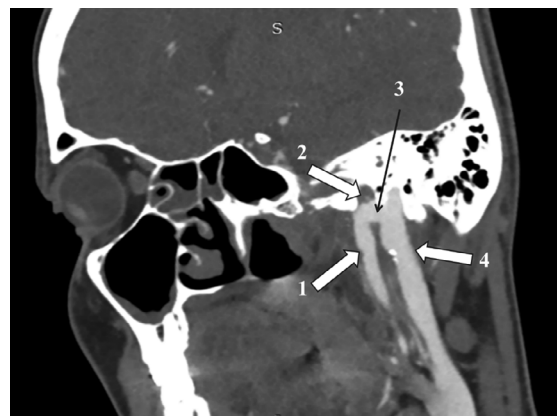


**Рис. 3. КТ-ангиография сосудов шеи и головы пациента Н.**
*1* – шейный (C1 по A. Bouthillier) сегмент левой ВСА; *2* – дефект контрастирования каменистого (C2 по A. Bouthillier) сегмента левой ВСА; *3* – каротидно-яремная фистула; *4* – левая внутренняя яремная вена.

- гиподенсные зоны по ходу раневого канала в левой гемисфере мозжечка (25 × 26 мм), в левой височной доле (6 × 13 мм), в правой лобной (контузионный очаг 16 × 20 мм по типу «противоудара»);
- незамещённые посттрепанационные дефекты в лобной кости справа (19 × 20 мм), затылочной кости слева (41 × 45 мм).

В клинике нейрохирургии Военно-медицинской академии имени С.М. Кирова была выполнена полипроекционная селективная церебральная ангиография, по результатам которой подтверждена травматическая каротидно-яремная АВФ слева на уровне каменистого сегмента левой ВСА с дренированием в левую яремную вену. Правая ВСА функционировала, кровоснабжение левого полушария осуществлялось за счёт коллатерального кровотока, отсутствовали признаки ретроградного заполнения каротидно-яремной фистулы из правого каротидного и вертебрально-базилярного бассейнов. С целью профилактики разрыва фистулы была выполнена её эмболизация с деструктивным выключением левой ВСА. По обменному проводнику в левую ВСА субкраниально заведён направляющий катетер. Микрокатетер при помощи проводника заведён и фиксирован проксимальнее фистулы. При помощи отделяемых микроспиралей с низведением микрокатетера достигнуто заполнение просвета ВСА на уровне шейного (C1 по A. Bouthillier) сегмента микроспиралями. С целью полного выключения фистулы выполнена дополнительная эмболизация с применением адгезивной клеевой композиции. При контрольной селективной церебральной ангиографии фистула не контрастировалась (рис. 5).

После выполнения оперативного вмешательства пациент отметил регресс пульсирующего шума в левом ухе, значительное снижение интенсивности головной боли. В последующем продолжены медикаментозное лечение, физическая и аппаратная реабилитация, занятия с логопедом и психологом. К моменту выписки из стационара отмечена положительная динамика в неврологическом статусе: значительное уменьшение выраженности мозжечковой дизартрии, атаксии и астенического синдрома, снижение амплитуды нистагма, исчезновение рефлекса орального автоматизма Маринеску–Радовичи, снижение яркости патологических пирамидных кистевых рефлек-

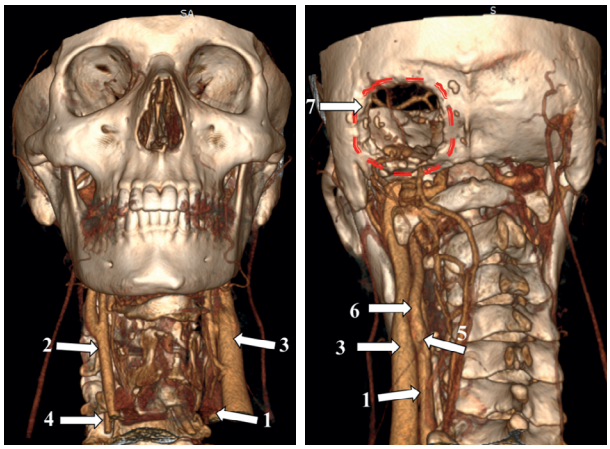


*A* *B*

**Рис. 4. Цветная 3D-реконструкция КТ-ангиографии сосудов шеи и головы пациента Н., вид спереди (*A*) и сзади (*B*).**
*1* – левая общая сонная артерия; *2* – правая общая сонная артерия; *3* – левая внутренняя яремная вена (значительное увеличение в размерах); *4* – правая внутренняя яремная вена; *5* – область бифуркации левой общей сонной артерии; *6* – левая ВСА; *7* – посттрепанационный дефект в затылочной кости слева.

сов. Нейропсихологическое тестирование при выписке: краткая шкала оценки психических функций – 26 баллов; шкала оценки регуляторных функций – 17 баллов, тест рисования часов – 9 баллов. Пациент продолжил службу в рядах Вооруженных сил РФ. Через 6 мес по результатам контрольного обследования в клинике нервных болезней Военно-медицинской академии имени С.М. Кирова данных о рецидиве травматической АВФ не получено.

## Обсуждение

В настоящее время в клинической практике военных неврологов и нейрохирургов регулярно встречаются случаи отсутствия классических проявлений тяжёлой черепно-мозговой травмы (потери сознания, амнестических нарушений, общемозговой и очаговой неврологической симптоматики) при огнестрельных ранениях головы высокоэнергетическими ранящими снарядами. Также при ранениях шеи, сопровождающихся повреждением крупных брахиоцефальных артерий и их последующей тромботической окклюзией, нередки случаи отсутствия зон церебральной ишемии и развития ИИ. В современной практике оказания помощи раненым с огнестрельной травмой нередки и обратные ситуации, когда неврологический дефицит в результате вторичных ишемических изменений (из-за травматической окклюзии крупных брахиоцефальных артерий) превосходит по тяжести неврологические последствия самого ранения шеи или головы [1].

Приведённое клиническое наблюдение уникально сразу несколькими особенностями:

- сохранением жизни при потенциально несовместимом с жизнью огнестрельном проникающем сквозном краниобазальном ранении с повреждением магистральных брахиоцефальных сосудов;
- топографической локализацией посттравматической АВФ, расположенной в раневом канале в костном дефекте пирамиды височной кости;
- отсутствием развития ИИ (в момент получения ранения или внутригоспитального инсульта на этапах оказания помощи) в результате травматического повреждения и окклюзии левой ВСА;
- благоприятным клиническим исходом в виде хорошего восстановления неврологических функций, несмотря на обширное травматическое церебральное повреждение (ушиб левого полушария мозжечка, левой височной и правой лобной долей), а также повреждение внутреннего уха.

Особенность локализации вышеописанной посттравматической АВФ с учётом костно-травматических изменений левой височной кости оставляет открытым терминологический вопрос о её топографическом описании и классификации.

Анатомической границей между сигмовидным синусом и внутренней яремной веной является яремное отверстие,

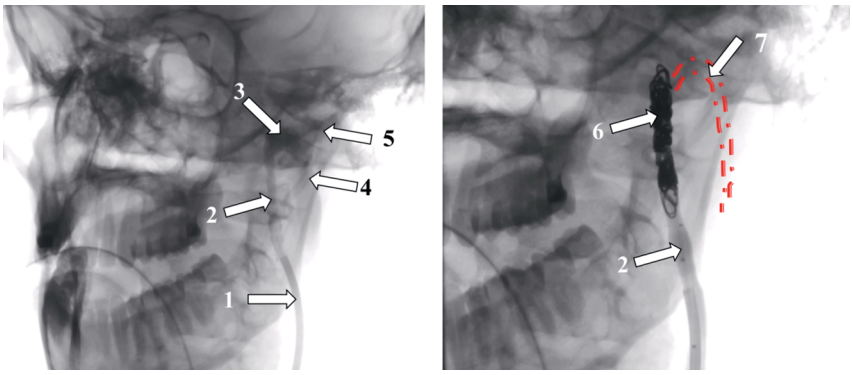


*A* *B*

**Рис. 5. Селективная церебральная ангиография (*A*) и эмболизация каротидно-яремной АВФ (*B*) пациента Н.**
*1* – направляющий катетер в левой ВСА; *2* – контрастирование левой ВСА; *3* – контрастирование каротидно-яремной АВФ; *4* – левая внутренняя яремная вена (значительно увеличена в размерах); *5* – минимальное ретроградное контрастирование левого сигмовидного синуса в систолу; *6* – эмболизация микроспиралями шейного (C1 по A. Bouthillier) сегмента левой ВСА; *7* – отсутствие контрастирования внутренней яремной вены через разобщённую каротидно-яремную АВФ.

образованное яремными вырезками височной и затылочной костей. В связи с этим характер огнестрельного проникающего краниобазального ранения (подзатылочный вектор ранения с ходом раневого канала: затылочная кость слева (входящее отверстие) → задняя черепная ямка → пирамида левой височной кости → средняя черепная ямка → левое большое крыло клиновидной кости (выходящее отверстие) → мягкое нёбо → полость рта) должен указывать на повреждение левого сигмовидного синуса и позволяет отнести вышеописанную АВФ к интракраниальной экстрадуральной каротидно-сигмовидной.

С другой стороны, форма и размер яремного отверстия и яремной ямки отличаются высокой индивидуальной вариабельностью, зависят от наличия (около 50% случаев) или отсутствия (около 50% случаев) верхней луковицы внутренней яремной вены. Анатомически выделяют типы яремных ямок: малые (до 0,5 см), средние (до 1,0 см) и большие (более 1,0 см). Очень широкая яремная ямка может достигать ножки заднего полукружного канала, контактировать с водопроводом преддверия и апертурой улиткового протока, деформировать протоки или изменять их диаметр [21]. Поэтому при наличии высокого купола яремной ямки нельзя исключать изолированное повреждение в ней внутренней яремной вены (без вовлечения сигмовидного синуса) и формирование АВФ между её верхней луковицей и каменистым сегментом ВСА через зону раневого дефекта в интраягулярном гребне височной кости. В таком случае АВФ будет называться каротидно-яремной и относиться к экстрадуральным.

В данном клиническом наблюдении мы склоняемся ко второму варианту топографической локализации (в результате краевого повреждения верхней луковицы левой внутренней яремной вены) по причине отсутствия признаков внутричерепного кровотечения по данным КТ, выполненной на предыдущих этапах оказания помощи, и минимального ретроградного контрастирования левого сигмовидного синуса по данным КТ-ангиографии и селективной церебральной ангиографии. С учётом того, что травматическая окклюзия левой ВСА не привела к развитию ИИ, можно предположить, что каротидно-яремная фистула сформировалась не мгновенно, а подостро – в течение нескольких часов–суток.

Запросы в основных международных поисковых системах по комбинациям ключевых слов «intracranial carotid-jugular fistula», «intracranial extradural fistula», «intracranial extradural arteriovenous fistula», «intracranial extradural arteriovenous fistula» не дали положительного результата; ответы на поисковые запросы касались в основном экстракраниальных либо интракраниальных дуральных (наиболее часто каротидно-кавернозных) АВФ. Запрос по комбинации ключевых слов «traumatic carotid-sigmoid fistula» дал один положительный ответ и касался клинического наблюдения огнестрельного слепого черепно-лицевого ранения, приведшего к формированию по ходу раневого канала свища между одной из повреждённых в области верхней челюсти ветвей наружной сонной артерии и венозным руслом на границе сигмовидного синуса и внутренней яремной вены (пациент 20 лет; летальный исход в первые часы госпитализации от геморрагического шока) [22]. Таким образом, информация о клинических наблюдениях травматических интракраниальных экстрадуральных АВФ на момент опубликования статьи в отечественных и зарубежных источниках литературы отсутствует.

Приведённое клиническое наблюдение отличается от хорошо известных клинических проявлений кавернозно-каротидной фистулы, которые обусловлены повышением давления в глазной вене (в связи с отсутствием в ней клапанного аппарата) на фоне нарушенного венозного оттока, а также компрессией III, IV, VI и первой ветви V (тройничного) черепных нервов увеличенным кавернозным синусом. Классическая триада симптомов кавернозно-каротидной АВФ характеризуется пульсирующим экзофтальмом, шумом в голове (синхронен пульсу, дующий, часто напоминающий шум паровоза, мучительно переносится больными) и отёком конъюнктивы (хемозом). Дополнительными симптомами могут являться орбитальная и/или ретроорбитальная боль, снижение остроты зрения, диплопия, офтальмоплегия (обычно односторонняя, но иногда бывает либо сразу односторонней, либо прогрессирует и становится двусторонней), субарахноидальное кровоизлияние (редко) [14, 23].

Клинические осложнения интракраниальных АВФ многообразны. В зависимости от размера фистулы, её локализации и длительности существования патологический сброс крови может приводить к расстройствам церебральной гемодинамики и формированию неврологического дефицита по типу мозгового ИИ вследствие отсроченных гипоперфузионных нарушений, препятствовать венозному оттоку из мозговых синусов и выступать угрозой их тромбоза, приводить к развитию синдрома правожелудочковой сердечной недостаточности, а также разрыву внутренней яремной вены. Скорость нарастания и время появления декомпенсации сердечной деятельности зависят от объёма крови, сбрасываемой в венозную систему.

При оказании помощи раненым с огнестрельными ранениями головы следует учитывать, что гетерогенные механизмы повреждения брахиоцефальных артерий в результате полученной травмы (гипоперфузионные нарушения, артерио-артериальная эмболия, тромбоз) могут приводить к развитию ИИ как в кратчайшие сроки после получения ранения, так и отсроченно – в том числе в виде внутригоспитального ИИ на различных этапах оказания медицинской помощи [1, 24]. Реализация вторичного ишемического повреждения зависит от ряда факторов: патофизиологического механизма, скорости формирования диссекции и развития травматической окклюзии, активности свёртывающей/противосвёртывающей системы крови, резерва коллатерального кровообращения. Последнее зависит в том числе от особенностей строения виллизиева круга и церберовaскулярной реактивности.

В приведённом клиническом наблюдении виллизиев круг пациента был замкнут (рис. 6), что, по нашему мнению, сыграло ключевую роль в отсутствии развития ИИ на фоне тромботической окклюзии, сформировавшейся в результате травматического повреждения ВСА.

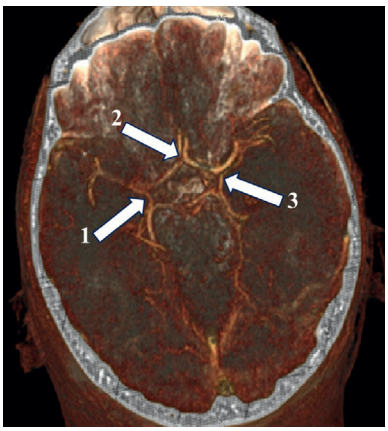


**Рис. 6. Цветная 3D-реконструкция КТ-ангиографии сосудов головы пациента Н.**
*1* – левая задняя соединительная артерия; *2* – передняя соединительная артерия; *3* – правая задняя соединительная артерия.

Наиболее вероятно, что вторым фактором, защитившим мозг от развития ИИ, выступила низкая скорость формирования окклюзии. При черепно-мозговой травме и огнестрельном ранении формирование АВФ и дистальной артериальной окклюзии может происходить параллельно и находиться в прямой зависимости друг от друга. Важно отметить, что чем быстрее скорость формирования окклюзии, тем ниже вероятность формирования достаточного коллатерального церебрального кровотока и выше риски развития ипсилатерального ИИ.

Как показывает практика оказания помощи при боевой травме, всем пациентам с ранениями головы и шеи рекомендуется выполнять КТ-ангиографию для исключения повреждения магистральных артерий и вен, формирования травматических диссекций и аневризм, артериовенозных соустий. Способность одинаково уверенно визуализировать сосуды шеи вне зависимости от уровня их повреждения, а также выявлять повреждения других органов шеи, позвоночника выгодно отличает КТ-ангиографию от ультразвукового исследования. Расположение металлического инородного тела в непосредственной близости от сосуда значительно увеличивает вероятность его повреждения, однако затрудняет оценку по данным КТ-ангиографии из-за артефактов от металла. Дуплексное сканирование сосудов шеи можно использовать в качестве скрининга, а также в дополнение к КТ-ангиографии с учётом высокой чувствительности в диагностике интраартериальных флотирующих тромбов, диссекций сосудистой стенки, возможности комплексной допплерографической оценки гемодинамики на экстра- и интракраниальном уровнях. Применение магнитно-резонансной томографии ограничено по причине частого наличия металлических осколков в теле раненых [1].

Любые повреждения магистральных сосудов головы и шеи (диссекция, псевдоаневризма, флотирующий тромб и др.), выявленные по данным ультразвукового или КТ-исследования, а также невозможность их исключить являются показанием к выполнению селективной церебральной ангиографии.

Таким образом, всех раненых с огнестрельными ранениями головы и шеи следует рассматривать как пациентов, потенциально имеющих скрытое повреждение брахиоцефальных сосудов и повышенный риск развития внутригоспитального ИИ. Раннее активное выявление повреждений брахиоцефальных сосудов позволяет осуществить своевременную хирургическую (в том числе эндоваскулярную) и медикаментозную профилактику потенциально инвалидизирующих острых сосудистых церебральных событий.

## Список источников | References

1. Литвиненко И.В., Цыган Н.В., Коломенцев С.В. и др. Ишемический инсульт в условиях боевых действий. Васкулоцеребральная травма. *Известия Российской Военно-медицинской академии.* 2025;44(4):367–380.
Litvinenko IV, Tsygan NV, Kolomentsev SV, et al. Ischemic stroke in combat conditions. Vasculocerebral injury. *Russian Military Medical Academy Reports.* 2025;44(4):367–380. doi: 10.17816/rmmar693124
2. Гизатуллин Ш.Х., Станишевский А.В., Свистов Д.В. Боевые огнестрельные ранения черепа и головного мозга. *Журнал «Вопросы нейрохирургии» имени Н.Н. Бурденко.* 2021;85(5):124–131.
Gizatullin ShKh, Stanishevsky AV, Svistov DV. Combat gunshot skull and brain injuries. *Burdenko's Journal of Neurosurgery.* 2021;85(5):124–131. doi: 10.17116/neiro202185051124
3. Keene DD, Penn-Barwell JG, Wood PR, et al. Died of wounds: a mortality review. *J R Army Med Corps.* 2016;162(5):355–360. doi: 10.1136/jramc-2015-000490
4. Shackelford SA, Del Junco DJ, Reade MC, et al. Association of time to craniectomy with survival in patients with severe combat-related brain injury. *Neurosurg Focus.* 2018;45(6):E2. doi: 10.3171/2018.9.FOCUS18404
5. Langan NR, Eckert M, Martin MJ. Changing patterns of in-hospital deaths following implementation of damage control resuscitation practices in US forward military treatment facilities. *JAMA Surg.* 2014;149(9):904–912. doi: 10.1001/jamasurg.2014.940
6. Военно-полевая хирургия. Национальное руководство / под ред. И.М. Самохвалова. М.; 2024.
Samokhvalov IM (ed.). Military field surgery. National Guide. Moscow; 2024. (In Russ.)
7. Aarabi B, Alden T, Downs III J, et al. Neuroimaging in the management of penetrating brain injury. Part 1: guidelines for the management of penetrating brain injury. *J Trauma.* 2001;51(2):S3–6.
8. Бабичев К.Н., Савелло А.В., Садковская Е.К. и др. Травматические аневризмы головного мозга при боевых повреждениях. *Журнал «Вопросы нейрохирургии» имени Н.Н. Бурденко.* 2023;87(6):25–32.
Babichev KN, Savello AV, Sadkovskaya EK, et al. Traumatic intracranial aneurysms following combat damage. *Burdenko's Journal of Neurosurgery.* 2023;87(6):25–32. doi: 10.17116/neiro20238706125
9. Carvajal G, Brito A, Simo E. Traumatic arteriovenous fistula. In: Arteriovenous fistulas – diagnosis and management. London; 2013. doi: 10.5772/56368
10. Asensio JA, Dabestani PJ, Miljkovic SS, et al. Traumatic penetrating arteriovenous fistulas: a collective review. *Eur J Trauma Emerg Surg.* 2022;48(2):775–789. doi: 10.1007/s00068-020-01574-z
11. Яковлев С.Б. Артериовенозные фистулы головы и шеи. Клиника, ангиоархитектоника, эндоваскулярное лечение: дис. ... д-ра мед. наук. М.; 2009.
Yakovlev SB. Arteriovenous fistulas of the head and neck. Clinic, angioarchitectonics, endovascular treatment [dissertation]. Moscow; 2009. (In Russ.).
12. Steiger HJ, Schmid-Elsaesser R, Muacevic A, et al. Neurosurgery of arteriovenous malformations and fistulas: a multimodal approach. New York; 2002. doi: 10.1007/978-3-70916163-0
13. Bouthillier A, van Loveren HR, Keller JT. Segments of the internal carotid artery: a new classification. *Neurosurgery.* 1996;38(3):425–433. doi: 10.1097/00006123-199603000-00001

14. Природов А.В., Талыпов А.Э., Климов А.Б. и др. Огнестрельное черепно-мозговое ранение мирного времени с отсроченным формированием каротидно-кавернозного соустья (клиническое наблюдение). *Нейрохирургия*. 2020;22(3):66–75.
Prirodov AV, Talypov AE, Klimov AB, et al. Gunshot wounds of the head in peacetime, with the formation of a delayed carotid-cavernous fistula (case report). *Russian journal of neurosurgery*. 2020;22(3):66–75. doi: 10.17650/1683-3295-2020-22-3-66-75
15. Hung MH, Kuo JR, Wang CC. Chemosis: traumatic carotid cavernous fistula. *ANZ J Surg*. 2011;81(6):486–487. doi: 10.1111/j.1445-2197.2011.05780.x
16. Pülhorn H, Chandran A, Nahser H, McMahon C. Case report: traumatic carotid-cavernous fistula. *J Trauma Nurs*. 2016;23(1):42–44. doi: 10.1097/JTN.0000000000000174
17. Mostafa G, Sing RF, Matthews BD, Heniford BT. Traumatic carotid cavernous fistula. *J Am Coll Surg*. 2002;194(6):841. doi: 10.1016/s1072-7515(02)01205-x
18. Barrow DL, Spector RH, Braun IF, et al. Classification and treatment of spontaneous carotid-cavernous sinus fistulas. *J Neurosurg*. 1985;62(2):248–256. doi: 10.3171/jns.1985.62.2.0248
19. Chittiboina P, Cuellar-Saenz H, Notarianni C, et al. Head and spinal cord injury: diagnosis and management. *Neurol Clin*. 2012;30(1):241–276. doi: 10.1016/j.ncl.2011.09.001
20. Cognard C, Gobin YP, Pierot L, et al. Cerebral dural arteriovenous fistulas: clinical and angiographic correlation with a revised classification of venous drainage. *Radiology*. 1995;194(3):671–680. doi: 10.1148/radiology.194.3.7862961
21. Цветкова Т.Ю., Галейся Е.Н., Коробкеев А.А. и др. Особенности строения яремной ямки и яремного отверстия. *Медицинский вестник Северного Кавказа*. 2017:12(4):455–458.
Tsvetkova TYu, Galeysya EN, Korobkeev AA, et al. Features of the structure of jugular fossa and jugular foramen. *Medical news of the North Caucasus*. 2017:12(4): 455–458. doi: 10.14300/mnnc.2017.12126
22. Botelho RV, Romero PC, Coelho RV, Fontoura EA. Carotid artery-sygmoid sinus fistula: a rare complication of gunshot wound on the base of the cranium. *Neurosurg Rev*. 1999;22(2-3):121–123. doi: 10.1007/s101430050044
23. Санторо Э.Ю., Файзуллина Е.И., Бессмертных М.А., Аввакумова М.И. Диагностика каротидно-кавернозного соустья в офтальмологической практике. Клинический случай. *Офтальмология*. 2025;22(2):428–434.
Santoro EYu, Faizullina EI, Bessmertnykh MA, Avvakumova MI. Diagnosis with carotid cavernous fistula in ophthalmologic practice. Clinical case. *Ophthalmology in Russia*. 2025;22(2):428–434. doi: 10.18008/1816-5095-2025-2-428-434
24. Невропатология контузионно-коммоционных повреждений мирного и военного времени / под ред. А.И. Грицанова. СПб.; 2000.
Gritsanov AI (ed.) Neuropathology of contusion-commotion injuries in peacetime and wartime. St. Petersburg; 2000. (In Russ.)

## Информация об авторах

*Литвиненко Игорь Вячеславович* – д-р мед. наук, профессор, начальник каф. нервных болезней Военно-медицинской академии им. С.М. Кирова, Санкт-Петербург, Россия, https://orcid.org/0000-0001-8988-3011
*Савелло Александр Викторович* – д-р мед. наук, профессор, зам. начальника каф. нейрохирургии Военно-медицинской академии им. С.М. Кирова, Санкт-Петербург, Россия, https://orcid.org/0000-0002-1680-6119
*Коломенцев Сергей Витальевич* – канд. мед. наук, преподаватель каф. нервных болезней Военно-медицинской академии им. С.М. Кирова, Санкт-Петербург, Россия, https://orcid.org/0000-0002-3756-6214
*Припорова Юлия Николаевна* – канд. мед. наук, радиолог, зав. отд. радионуклидной диагностики каф. и клиники рентгенологии и радиологии (с курсом ультразвуковой диагностики) Военно-медицинской академии им. С.М. Кирова, Санкт-Петербург, Россия, https://orcid.org/0000-0002-5080-4010
*Рябцев Александр Владимирович* – канд. мед. наук, преподаватель каф. нервных болезней Военно-медицинской академии им. С.М. Кирова, Санкт-Петербург, Россия, https://orcid.org/0000-0002-3832-2780
*Куц Наталия Васильевна* – канд. мед. наук, зав. отд. функциональной диагностики клиники нервных болезней Военно-медицинской академии им. С.М. Кирова, Санкт-Петербург, Россия, https://orcid.org/0000-0001-7865-5400
*Лупина Наталия Александровна* – зав. кабинетом ультразвуковых исследований (исследований центральной нервной системы) отд. функциональной диагностики клиники нервных болезней Военно-медицинской академии им. С.М. Кирова, Санкт-Петербург, Россия, https://orcid.org/0009-0000-3011-5122
*Малова Дарья Зотиковна* – клинический ординатор каф. нервных болезней Военно-медицинской академии им. С.М. Кирова, Санкт-Петербург, Россия, https://orcid.org/0009-0007-4197-7191
*Цыган Николай Васильевич* – д-р мед. наук, профессор, зам. начальника каф. нервных болезней Военно-медицинской академии им. С.М. Кирова, Санкт-Петербург, Россия, https://orcid.org/0000-0002-5881-2242

**Вклад авторов:** *Литвиненко И.В.* – формулирование и проработка целей и задач, разработка методологии, координация исследования; *Савелло А.В., Коломенцев С.В., Малова Д.З.* – идея, участие в лечении пациента из представленного клинического наблюдения, написание и оформление текста статьи; *Припорова Ю.Н., Рябцев А.В., Куц Н.В., Лупина Н.А.* – участие в обследовании пациента из представленного клинического наблюдения, написание и оформление текста статьи; *Цыган Н.В.* – проверка результатов исследования, критический обзор и редактирование. Все авторы внесли существенный вклад в проведение исследования и подготовку статьи, прочли и одобрили финальную версию перед публикацией.

## Information about the authors

*Igor V. Litvinenko* – Dr. Sci. (Med.), Professor, Head, Department of nervous diseases, S.M. Kirov Military Medical Academy, St. Petersburg, Russia, https://orcid.org/0000-0001-8988-3011
*Alexander V. Savello* – Dr. Sci. (Med.), Professor, Deputy Head, Department of neurosurgery, S.M. Kirov Military Medical Academy, St. Petersburg, Russia, https://orcid.org/0000-0002-1680-6119
*Sergey V. Kolomentsev* – Cand. Sci. (Med.), lecturer, Department of nervous diseases, S.M. Kirov Military Medical Academy, St. Petersburg, Russia, https://orcid.org/0000-0002-3756-6214
*Yulia N. Priporova* – Cand. Sci. (Med.), radiologist, Head, Department of radionuclide diagnostics, Department and clinic of roentgenology and radiology (with a course in ultrasound diagnostics), S.M. Kirov Military Medical Academy, St. Petersburg, Russia, https://orcid.org/0000-0002-5080-4010
*Aleksander V. Ryabtsev* – Cand. Sci. (Med.), lecturer, Department of nervous diseases, S.M. Kirov Military Medical Academy, St. Petersburg, Russia, https://orcid.org/0000-0002-3832-2780
*Nataliya V. Kutc* – Cand. Sci. (Med.), Head, Department of functional diagnostics, Clinic of nervous diseases, S.M. Kirov Military Medical Academy, St. Petersburg, Russia, https://orcid.org/0000-0001-7865-5400
*Natalia A. Lupina* – Head, Office of ultrasound examinations (central nervous system studies), Department of functional diagnostics, Clinic of nervous diseases, S.M. Kirov Military Medical Academy, St. Petersburg, Russia, https://orcid.org/0009-0000-3011-5122
*Daria Z. Malova* – clinical resident, Department of nervous diseases, S.M. Kirov Military Medical Academy, St. Petersburg, Russia, https://orcid.org/0009-0007-4197-7191
*Nikolay V. Tsygan* – Dr. Sci. (Med.), Professor, Deputy Head, Department of nervous diseases, S.M. Kirov Military Medical Academy, St. Petersburg, Russia, https://orcid.org/0000-0002-5881-2242

**Authors' contribution:** *Litvinenko I.V.* – formulation and development of goals and objectives, development of methodology, coordination of the study; *Savello A.V., Kolomentsev S.V., Malova D.Z.* – idea, participation in the treatment of the patient from the presented clinical observation, writing and design of the article; *Priporova Yu.N., Ryabtsev A.V., Kutc N.V., Lupina N.A.* – participation in the examination of the patient from the presented clinical observation, writing and design of the article; *Tsygan N.V.* – verification of the study results, critical review and editing. All authors made a significant contribution to the study and the preparation of the article, read and approved the final version before publication.