

# Принципы мониторинга внутричерепного давления

В.В. Крылов, С.С. Петриков, А.А. Солодов

Научно-исследовательский институт скорой помощи им. Н.В. Склифосовского (Москва)

*Статья посвящена диагностике внутричерепной гипертензии у больных с внутричерепными кровоизлияниями. Стойкое повышение внутричерепного давления приводит к нарушению церебральной перфузии, отеку, ишемии и дислокации головного мозга. В связи с этим одной из важных задач интенсивной терапии больных с внутричерепными кровоизлияниями является своевременная коррекция внутричерепной гипертензии. В работе подробно представлены современные принципы измерения внутричерепного давления.*

**Ключевые слова:** внутричерепное давление, внутричерепная гипертензия, черепно-мозговая травма, нетравматическое внутричерепное кровоизлияние, многокомпонентный нейромониторинг.

**В**нутричерепное давление (ВЧД) — представляет собой разницу между давлением в полости черепа и атмосферным давлением [2]. Фактически это давление, которое создают расположенные интракраниально и ограниченные в объеме костными структурами черепа ткань головного мозга, церебральный объем крови и цереброспинальная жидкость (ЦСЖ). У взрослого человека и детей старшего возраста в положении на спине ВЧД составляет 7–15 мм рт. ст., у новорожденных за счет более мягкой структуры черепа — 1,5–6 мм рт. ст., у детей младшего возраста — 3–7 мм рт. ст. В вертикальном положении тела ВЧД отрицательное и колеблется от –10 до –15 мм рт. ст. [4, 6, 8].

В нормальных условиях ВЧД равномерно распределено в полости черепа, однако при патологических состояниях могут возникать так называемые градиенты внутричерепного давления. Например, при появлении объемного образования в задней черепной ямке (гематома, очаг ишемии, опухоль) ВЧД субтенториально может быть повышено, а супратенториально оставаться в пределах нормальных значений. Существуют данные о возможности возникновения межполушарного, супра- и субтенториального, субдурального и интрапаренхиматозного градиентов давления. Возникновение градиентов ВЧД обусловлено неоднородным составом вещества головного мозга, различной плотностью и упругостью церебральных структур.

## История инвазивного измерения внутричерепного давления

История применения инвазивных методов измерения ВЧД насчитывает около 150 лет. В 1866 г. Е. Leyden впервые использовал жидкостной манометр для непрерывного контроля ВЧД у собак [14]. В 1891 г. Н.И. Quincke ввел в клиническую практику измерение ВЧД при поясничной пункции [17]. Несколько позже были проведены экспериментальные работы на животных, которые позволили сформировать теорию о внутричерепном давлении. Так, Е.Т. Kocher и Н. Cushing (1903) выполнили первые исследования по оценке взаимоотношений между артериальным и внутричерепным давлениями

[9]. Основываясь на результатах исследования, авторы рекомендовали несколько способов декомпрессивной трепанации черепа для лечения повышенного ВЧД. В 1919 г. L.H. Weed и P.S. McKibben продемонстрировали доказательства уменьшения ВЧД при системной дегидратации [18]. Первые систематические исследования корреляции изменений в объеме ЦСЖ и ВЧД были выполнены G. Ayala в 1923 г. [5]. В 1927 г. A.W. Adson и W.L. Lillie ввели в практику пункцию желудочков мозга и установку катетеров для контроля ВЧД, что позволило осуществлять надежный контроль за динамикой ВЧД без риска дислокации и вклинения мозга [3].

Позже J. Guillaume и P. Janny использовали механо-электрический трансдюсер для измерения давления в полости черепа [11]. Эра широкого использования инвазивного измерения ВЧД в клинической практике началась в 1960-х гг., когда N. Lundberg и соавт. (1960) и T.W. Langfitt и соавт. (1964) в серии фундаментальных работ по физиологии внутричерепного давления представили теорию о церебральном комплаинсе [13, 15]. В России инвазивное измерение ВЧД было внедрено в клиническую практику 70-х гг. Э.Б. Сировским.

## Показания к началу мониторинга внутричерепного давления

Показания для измерения ВЧД четко сформулированы только для пострадавших с тяжелой ЧМТ. Для других нозологий условия начала мониторинга ВЧД носят рекомендательный характер.

Показанием для начала мониторинга ВЧД у пострадавших с тяжелой ЧМТ является угнетение уровня бодрствования до комы при наличии изменений, выявленных при КТ головного мозга, в виде гематомы, очагов ушибов, отека мозга или аксиальной дислокации [10]. При отсутствии изменений на КТ головного мозга в расчет принимают наличие двух и более факторов:

- возраст больного более 40 лет;
- появление одно- или двухсторонних познотонических реакций;

– наличие артериальной гипотензии (АД<sub>сис.</sub> менее 90 мм рт. ст.).

Установлено, что у пострадавших с тяжелой ЧМТ при наличии двух вышеперечисленных факторов, частота развития внутричерепной гипертензии составляет 60%, а при наличии лишь одного фактора – 4% [10].

Показанием для начала мониторинга ВЧД у больных с нетравматическими внутричерепными кровоизлияниями является прогрессирующее угнетение уровня бодрствования до 10 баллов по ШКГ и менее [2], а у больных с опухолями мозга – угнетение уровня бодрствования до комы (до 8 баллов по ШКГ и менее) [1].

### Способы инвазивного измерения ВЧД

Для прямого определения внутричерепного давления используют различные датчики и системы. По расположению в полости черепа все датчики подразделяют на эпидуральные, субдуральные, интрапаренхиматозные и интравентрикулярные (рис. 1).

#### Вентрикулярное измерение ВЧД

Исторически вентрикулярное измерение ВЧД используют в качестве референсного стандарта для сравнения точности мониторинга внутричерепного давления в других внутричерепных пространствах [7]. Основным преимуществом использования внутривентрикулярного измерения является возможность одновременного определения ВЧД и удаления цереброспинальной жидкости.

Техника установки вентрикулярных датчиков основана на выполнении классической вентрикулостомии (пункция желудочков мозга из точки Кохера, Денди или Кина). Датчики устанавливают в полость черепа либо непосредственно через фрезевое отверстие в кости черепа, предварительно с обязательным проведением датчика через подкожный тоннель (контрапертуру) для профилактики инфекционных осложнений, либо через специальное фиксирующее устройство «bolt», вкручивающееся в кость черепа и позволяющее надежно фиксировать датчик (рис. 2, 3).

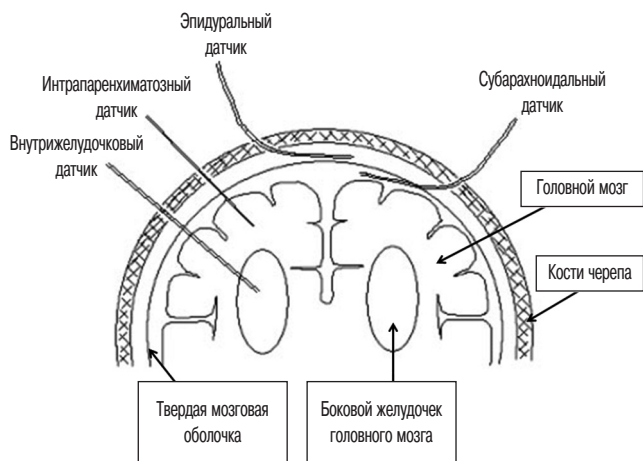


рис. 1: Схема расположения датчиков для измерения внутричерепного давления в полости черепа.

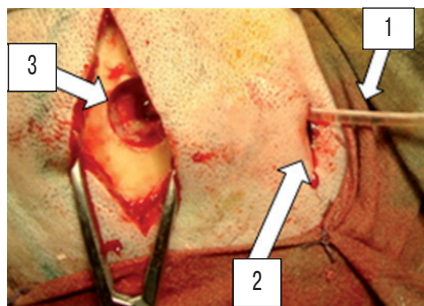


рис. 2: Установка вентрикулярного датчика для измерения внутричерепного давления «Air-Pouch Probe, 3XL» («Spiegelberg», Германия). Датчик (1) проведен через подкожный тоннель (2) и установлен через фрезевое отверстие (3) в желудочек мозга.

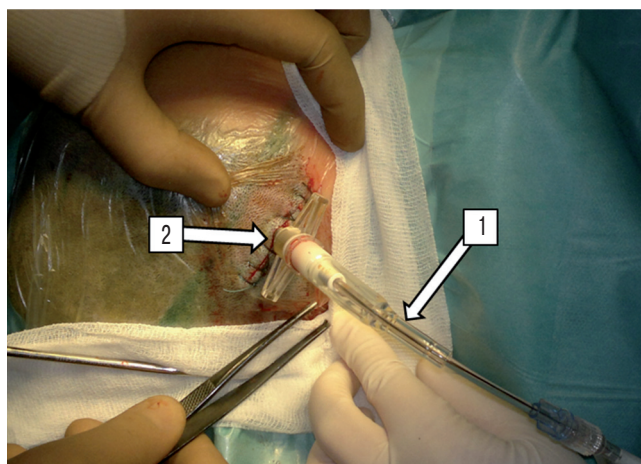


рис. 3: Установка вентрикулярного датчика для измерения внутричерепного давления «Camino» («Integra», США) (1) через фиксирующее устройство «bolt» (2).

В настоящее время для внутривентрикулярного измерения ВЧД используют различные системы:

- вентрикулярный дренаж, подключаемый к тензотрическому датчику измерения давления (гидравлические системы, монитор «Liquoguard»);
- двухпросветный пневматический датчик. Один просвет датчика необходим для измерения ВЧД при помощи раздувания воздухом баллончика, расположенного на конце датчика, второй просвет – для сброса ЦСЖ (монитор «Spiegelberg»);
- интегрированный в вентрикулярный дренаж датчик микроформации (микрочип) или фиброоптический датчик (мониторы «Codman», «Camino», «Raumedic», «Sophyssa»).

#### Интрапаренхиматозное измерение ВЧД

Чаще всего измерение ВЧД в паренхиме мозга используют при невозможности установить датчик в просвет желудочков. Точность интрапаренхиматозного измерения ВЧД соответствует внутривентрикулярному методу определения внутричерепного давления (как референсного метода оценки).

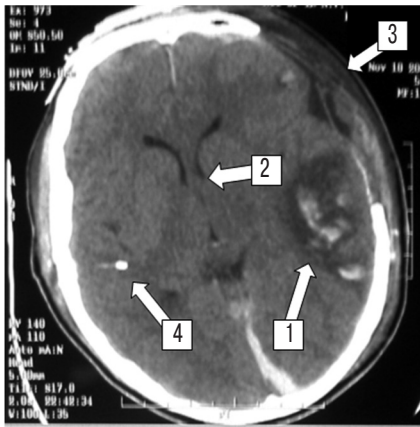


рис. 4: КТ головного мозга больного с внутричерепным кровоизлиянием вследствие разрыва артериальной аневризмы головного мозга. На аксиальном срезе мозга виден диффузный отек вещества головного мозга, зоны отека и ишемии с геморрагическим пропитыванием (1). Желудочки мозга значительно сужены (2), имеется трепанационный дефект после выполнения декомпрессивной краниотомии (3). Датчик измерения ВЧД установлен в паренхиму правой височной доли, контрлатерально основному очагу повреждения, на глубину 20 мм (4).

Интрапаренхиматозные датчики, как и вентрикулярные дренажи, устанавливаются в полость черепа либо через контрпертурку и фрезевое отверстие в кости черепа, либо фиксирующее устройство «bolt». Для проведения измерений датчики располагают непосредственно в веществе головного мозга на глубине 15–20 мм, в лобной или височной долях мозга, контрлатерально основному очагу повреждения (рис. 4).

Достоинствами паренхиматозного измерения являются низкий риск травматизации вещества мозга, инфекционных осложнений, простота установки по сравнению с вентрикулярным методом измерения внутричерепного давления.

В настоящее время для интрапаренхиматозного измерения ВЧД используют различные датчики:

- пневматический датчик с раздуваемым воздухом баллончиком на конце (монитор «Spiegelberg»);
- датчик микродеформации (микрочип) (монитор «Codman»);
- фиброоптический датчик (мониторы «Camino», «Raumedic», «Liquoguard», «Sophyssa»).

#### *Эпидуральное и субдуральное измерение ВЧД*

Преимуществом измерения ВЧД в эпидуральном или субдуральном пространствах является простота установки датчика, а также меньшая вероятность травматизации вещества мозга по сравнению с вентрикулярным и интрапаренхиматозным датчиками.

Однако метод эпидурального или субдурального определения ВЧД не обладает необходимой точностью. Значения ВЧД могут быть недостоверными при повышении внутричерепного давления или при локальном давлении, оказываемом непосредственно на датчик костны-

ми структурами черепа. В настоящее время эпидуральное или субдуральное расположение датчиков для измерения ВЧД используют все реже.

#### **Требования к аппаратам мониторинга ВЧД и точность измерения внутричерепного давления**

Оптимальное устройство для мониторинга ВЧД должно осуществлять точное измерение внутричерепного давления, иметь наилучшее соотношение стоимость/эффективность и наименьший риск осложнений [10].

Американской ассоциацией, контролирующей применение медицинского инструментария (Association for the Advancement of Medical Instrumentation), были разработаны требования к устройствам мониторинга ВЧД [10]:

- необходимый диапазон измеряемого давления в пределах от 0 до 100 мм рт. ст.;
- точность измерения ВЧД должна составлять  $\pm 2$  мм рт. ст. в диапазоне давления 0–20 мм рт. ст.;
- максимальная ошибка измерения ВЧД не должна превышать 10% в диапазоне от 20 до 100 мм рт. ст.

Для оценки точности различных систем при измерении ВЧД был проведен ряд исследований. Например, E. Munch и соавт. (1998) сравнили между собой показатели ВЧД, измеряемые при помощи вентрикулярных и интрапаренхиматозных фиброоптических датчиков. В 85% наблюдений данные ВЧД совпадали [16]. L.O. Koskinen и соавт. (2005) исследовали точность измерения внутричерепного давления интрапаренхиматозным датчиком микродеформации, по сравнению с датчиком микродеформации, интегрированным в вентрикулярный дренаж (как референсный метод) при одновременном мониторинговании ВЧД. Только в 21% наблюдений был отмечен дрейф нулевого значения ВЧД более  $\pm 2$  мм рт. ст. после удаления датчика из полости черепа, а отличие ВЧД более  $\pm 2$  мм рт. ст. по сравнению с вентрикулярным измерением было зафиксировано только в 22% наблюдений [12].

В зависимости от точности измерения внутричерепного давления и соотношения стоимость/эффективность датчики ВЧД распределяются в следующей последовательности в порядке убывания:

1. Вентрикулярные гидравлические системы с тензометрическим датчиком.
2. Датчики микродеформации (с микрочипом) или фиброоптические датчики, интегрированные во вентрикулярные дренажи.
3. Интрапаренхиматозные датчики микродеформации (с микрочипом) или фиброоптические датчики.
4. Субдуральные и эпидуральные датчики любого типа.

#### **Осложнения инвазивного мониторинга ВЧД**

##### *Инфекционные осложнения*

По данным литературы, наибольшая частота инфекционных осложнений наблюдается при вентрикулярном измерении ВЧД (5–50%) по сравнению с интрапаренхиматозным расположением датчиков ВЧД (4–8%). По нашим данным, средняя частота инфекционных ослож-



нений при проведении мониторинга ВЧД составляет 12%, при использовании внутрижелудочкового катетера – 29%, а при интрапаренхиматозном измерении ВЧД – 7%. Снижение частоты инфекционных осложнений достигается их профилактикой: строгое соблюдение правил асептики при установке датчиков ВЧД и при дальнейшем ведении больных с инвазивными методами мониторинга ВЧД, применение закрытых систем для сброса ЦСЖ, контроль клеточного и биохимического состава ЦСЖ (определяют соотношение количества эритроцитов к лейкоцитам, концентрацию глюкозы и лактата).

#### Геморрагические осложнения (внутричерепные гематомы)

В большинстве проведенных исследований по оценке систем мониторинга ВЧД не было отмечено геморрагических осложнений после имплантации датчиков в полость черепа. По нашим данным, частота возникновения внутричерепных гематом, связанных с установкой датчиков ВЧД, составляет в среднем – 1%, средняя частота для внутрижелудочковых катетеров – 0%, для паренхиматозных датчиков – 2%. Нами было зафиксировано два случая образования гематом в месте расположения датчика ВЧД в полости черепа (рис. 5). В одном случае это потребовало

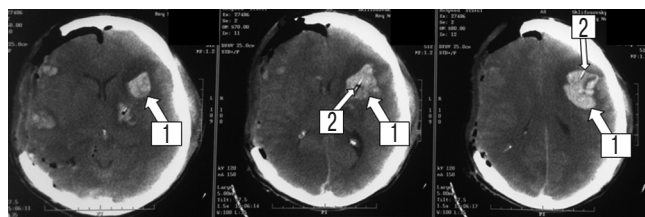

рис. 5: КТ головного мозга пострадавшего с тяжелой ЧМТ после декомпрессионной трепанации черепа справа. Визуализируется внутримозговая гематома вокруг датчика ВЧД (1) в левой височной доле (2).

выполнения повторного оперативного вмешательства, направленного на удаление внутричерепной гематомы.

#### Критерии прекращения измерения ВЧД

Длительность мониторинга ВЧД зависит от выраженности внутричерепной гипертензии, а критерии прекращения мониторинга ВЧД индивидуальны для каждого больного. Обычно мониторинг ВЧД прекращают при стабилизации внутричерепного давления и отсутствии эпизодов внутричерепной гипертензии в течение 24–48 часов [2].

## Список литературы

1. Башкиров М.В. Внутричерепное давление и внутричерепная гипертензия. М.В. Башкиров, А.Р. Шахнович, А.Ю. Лубнин Рос. журн. анестезиол. и интенсив. тер. 1999; 1: 4–11.
2. Крылов В.В., Петриков С.С., Белкин А.А. Лекции по нейрореанимации. М: Медицина 2009: 192.
3. Adson A.W., Lillie W.L. The relationship of intracerebral pressure, choked disk, and intraocular tension. Trans Amer Acad Optht Otolaryng 30 (1927): 138–154.
4. Albeck M.J., Borgesen S.E., Gjerris F. et al. Intracranial pressure and cerebrospinal fluid outflow conductance in healthy subjects. J Neurosurg 1991; 74: 597–600.
5. Ayala G. Über den diagnostischen Wert des Liquordruckes und einen Apparat zu seiner Messung Text. Neurologie und Psychiatrie 1923; 84: 42–95.
6. Chapman P.H., Cosman E.R., Arnold M.A. The relationship between ventricular fluid pressure and body position in normal subjects and subjects with shunts: a telemetric study. Neurosurgery 1990; 26: 181–189.
7. Citerio G., Andrews P. Intracranial pressure. Part two: Clinical applications and technology. Intensive Care Med. 2004; 30: 1882–1885.
8. Czosnyka M., Pickard J.D. Monitoring and interpretation of intracranial pressure. J Neurol Neurosurg Psychiatry 2004; 75: 813–821.
9. Fodstad H., Kelly P.J., Buchfelder M. History of the cushioning reflex. Neurosurgery 59 (5) November 2006: 1132–1137; discussion 1137.
10. Guidelines for the management of severe traumatic brain injury. S.L. Bratton [et al.] J Neurotrauma. 2007; 24 (Suppl 1): 1–106.
11. Guillaume J., Janny P. Manométrie intracrânienne continue; intérêt de la méthode et premiers résultats. Rev Neurol (Paris) 1951 Feb; 84 (2): 131–142.
12. Koskinen L.O., Olivecrona M. Clinical experience with the intraparenchymal intracranial pressure monitoring Codman MicroSensor system. Neurosurgery 2005; 56: 693–698.
13. Langfitt T.W., Weinstein J.D., Kassell N. et al. Transmission of increased intracranial pressure: I. Within the craniospinal axis. Journal of Neurosurgery, 1996; 21: 989–997.
14. Leyden E. Beiträge und untersuchungen zur physiologie und pathologie des gehirns. Virchows arch pathol anat physiol Klin Med 1866; 37: 519–559.
15. Lundberg N. Continuous recording and control of ventricular fluid pressure in neurosurgical practice. Acta Psychiatr Neurol Scand 1960; 36 (suppl. 149): 1–193.
16. Munch E., Weigel R., Schmiedek P., Schurer L. The Camino intracranial pressure device in clinical practice: reliability, handling characteristics and complications. Acta Neurochir (Wien) 1998; 140: 1113–1119.
17. Quincke H.I. Ueber hydrocephalus. Verhandlung des. Congress Innere Medizin (X), 1891; 321–339.
18. Weed L.H., McKibben P.S. Pressure changes in the cerebrospinal fluid following intravenous injection of solutions of various concentrations. Am J Physiol. 1919; 48: 512–530.

## Principles of intracranial pressure monitoring

V.V. Krylov, S.S. Petrikov, A.A. Solodov

*Scientific Research Institute of Emergency Care n.a. N.V. Sklifosovsky (Moscow)*

**Keywords:** intracranial pressure, intracranial hypertension, traumatic brain injury, non-traumatic intracranial haemorrhage, multimodal neuromonitoring.

This article devoted to the diagnosis of intracranial hypertension in patients with intracranial hemorrhages. The persistent increase of intracranial pressure leads to disruption of cerebral perfusion, brain edema and ischemia. In this regard, fast cor-

rection of intracranial hypertension is one of the important tasks of intensive care patients with intracranial hemorrhages. The paper details the modern principles of measuring intracranial pressure.

**Контактный адрес:** Солодов Александр Анатольевич – канд. мед. наук, ст. науч. сотр. отд. неотложной нейрохирургии НИИ скорой помощи им. Н.В. Склифосовского. 129010, Москва, Б. Сухаревская пл., д. 3. Тел.: +7 (495) 680-46-97; e-mail: docsol@mail.ru;

Крылов В.В. – зав. науч. отд. неотложной нейрохирургии НИИ скорой помощи им. Н.В. Склифосовского;

Петриков С.С. – зам. директора – рук. регионального сосудистого центра НИИ скорой помощи им. Н.В. Склифосовского.