



Осложнение коронавирусной инфекции: синдром умеренной энцефалопатии с обратимым поражением валика мозолистого тела

Т.В. Матвеева¹, Р.Т. Гайфутдинов¹, Д.Ш. Камалова¹, Г.А. Фасахова²

¹Казанский государственный медицинский университет, Казань, Россия;

²Центральная городская клиническая больница № 18, Казань, Россия

Аннотация

Описан синдром умеренной энцефалопатии с обратимым поражением валика мозолистого тела у мужчины, перенёвшего COVID-19. Клиническими проявлениями заболевания были нейропсихические отклонения и нарушение зрения – при отдельной фокусировке взгляда на объекте (один глаз закрыт) левый глаз воспринимал его как обычно, правый – как множество уходящих вдаль по диагонали изображений. На магнитно-резонансной томограмме (МРТ) в режимах T2, FLAIR, ADC зафиксировано быстро регрессирующее без назначения глюкокортикоидов образование в валике мозолистого тела. Видение пациентом изображений в виде упорядоченных рядов после фиксации взгляда на объекте позволило диагностировать у него церебральную полиопию. Дифференциальный диагноз проводился с астигматизмом, палинопсией, зрительными полиопическими галлюцинациями. Монокулярная полиопия объяснена аномией, сопряжённой с имеющимся у пациента синдромом частично «расщеплённого мозга» (очаг в валике мозолистого тела, нейропсихические отклонения); заинтересованностью путей от лобных полей глаза к структурам ствола, ответственных за инициацию экстраокулярных движений глаз. Ассоциация неврологических осложнений с перенесённым COVID-19, быстрый регресс симптомов заболевания и изменений на МРТ без назначения иммуносупрессивной терапии позволило в качестве генеза осложнения COVID-19 предположить эндотелиопатию.

Ключевые слова: валик мозолистого тела; синдром MERS; полиопия; синдром «расщеплённого мозга»; аномия

Этическое утверждение. Исследование проводилось при добровольном информированном согласии пациента, в том числе на публикацию клинического случая.

Источник финансирования. Авторы заявляют об отсутствии внешних источников финансирования при написании данной статьи.

Конфликт интересов. Авторы декларируют отсутствие явных и потенциальных конфликтов интересов, связанных с публикацией настоящей статьи.

Адрес для корреспонденции: 420101, Россия, Казань, ул. Мавлютова, д. 2. ЦГКБ № 18. E-mail: gaifutdinov69@mail.ru. Гайфутдинов Р.Т.

Для цитирования: Матвеева Т.В., Гайфутдинов Р.Т., Камалова Д.Ш., Фасахова Г.А. Осложнение коронавирусной инфекции: синдром умеренной энцефалопатии с обратимым поражением валика мозолистого тела. *Анналы клинической и экспериментальной неврологии*. 2024;18(4):110–116.

DOI: <https://doi.org/10.17816/ACEN.983>

Поступила 28.04.2023 / Принята в печать 29.07.2023 / Опубликовано 25.12.2024

Complication of COVID-19: Mild Encephalopathy Syndrome with Reversible Splenial Lesion

Tatiana V. Matveeva¹, Rustem T. Gayfutdinov¹, Dinara S. Kamalova¹, Gulnaz A. Fasakhova²

¹Kazan State Medical University, Kazan, Russia;

²Central City Clinical Hospital No. 18, Kazan, Russia

Abstract

A syndrome of mild encephalopathy with reversible splenial lesion (MERS) was described in a post-COVID-19 male patient. The clinical manifestations included neuropsychiatric and visual abnormalities; when focusing separately on an object (one eye closed), the left eye perceived it as normal, but the right eye perceived it as multiple images moving diagonally into the distance. T2, FLAIR, and ADC magnetic resonance imaging (MRI) showed a splenial lesion that resolved rapidly without using corticosteroids. The patient was diagnosed with cerebral polyopia because he saw images arranged in ordered rows after focusing on an object. Differential diagnoses included astigmatism, palinopsia, and polyopic visual hallucinations. Monocular polyopia is explained by anomia associated with the patient's partial split-brain syndrome (the splenial lesion, neuropsychiatric abnormalities); involvement of the pathways from the frontal eye fields to the brainstem structures responsible for initiating extraocular eye movements. The association of neurological complications with prior COVID-19, rapid resolution of symptoms, and MRI lesions without initiating immunosuppressive therapy suggested endotheliopathy as the cause of COVID-19 complications.

Keywords: splenium of the corpus callosum; MERS; polyopia; split-brain syndrome; anomia

Ethics approval. The study was conducted with the informed consent of the patient.

Source of funding. This study was not supported by any external sources of funding.

Conflict of interest. The authors declare no apparent or potential conflicts of interest related to the publication of this article.

For correspondence: 2 Mavlyutina str., Kazan, 420101, Russia. Kazan State Medical University. E-mail: gaifutdinov69@mail.ru. Gaifutdinov R.T.

For citation: Khasanova D.M., Zalaylova Z.A., Ilina G.R., Bagdanova N.I. Complication of COVID-19: mild encephalopathy syndrome with reversible splenial lesion. *Annals of Clinical and Experimental Neurology*. 2024;18(4):110–116.

DOI: <https://doi.org/10.17816/ACEN.983>

Received 28.04.2023 / Accepted 29.07.2023 / Published 25.12.2024

Введение

Неврологические осложнения коронавирусной инфекции (COVID-19) представлены широко – от головных болей до клиники энцефалита, менингита, энцефаломиелиита, острого нарушения мозгового кровообращения, синдрома Гийена–Барре, нейропатий и др. [1–5]. Это свидетельствует о сложности и неоднозначности их генеза. Обсуждается возможность непосредственного инфицирования клеток коронавирусом. Считается, что ангиотензинпревращающий фермент 2 и мембранно-связанная сериновая протеаза 2 являются рецепторами вируса и точками входа в клетку некоторых коронавирусов [6, 7]. В головной мозг SARS-CoV-2 проникает неврогенным путём по аксонам обонятельных клеток и затем трансинаптическим – в разные структуры мозга [8]. Гематогенный путь распространения вируса осуществляется инфицированными моноцитами и макрофагами, что делает возможным поражение эндотелия сосудов мозга [9], приводящее к нарушению функционирования нейроглиоваскулярной единицы (нейрон–астроцитарная глия–сосуд). Это влечёт за собой увеличение проницаемости гематоэнцефаличе-

ского барьера, приводящее к экстравазации компонентов плазмы в стенку сосудов и в периваскулярное пространство, развитию воспаления, потере ауторегуляционной функции мозга, повреждению гладких мышц и в конечном счёте окклюзии просвета сосуда как завершающей стадии заболевания [10].

Рецепторы ангиотензинпревращающего фермента 2 имеются в скелетных мышцах, в артериальных и венозных эндотелиальных клетках, артериальных гладкомышечных клетках многих органов и мозга [3, 11, 12]. Соматопатологию и другие осложнения COVID-19 можно объяснить как токсинovou агрессивией вируса, так и индуцирующим его действием, приводящим к синдрому системного воспалительного ответа. Одним из звеньев последнего является цитокиновый шторм. Высокие уровни провоспалительных цитокинов (интерлейкин-1 β , -2 и рецепторы интерлейкина-2, -4, -10, -18, интерферон- γ , С-реактивный белок, фактор некроза опухоли- α , фактор роста колоний гранулоцитов и др.) зафиксированы при тяжёлом течении COVID-19 [2]. Однако M.L. Ciampa и соавт., проведя ретроспективное когортное исследование у госпитали-

зированных с COVID-19 пациентов, не подтвердили эти данные [13]. Трудность оценки роли цитокинов в генезе COVID-19 заключается в том, что цитокины по своей биологической активности несут разные функции. При COVID-19 большинство выводов строится на количественной оценке цитокинов без учёта их функционального назначения как веществ, включающих (определяющих) или устраняющих (подавляющих) иммунный ответ. Учитывая перечисленные факторы, роль цитокинов в генезе COVID-19 требует уточнения.

Считается, что SARS-CoV-2, как и вирус денге, может напрямую инфицировать эндотелий, что, в свою очередь, приводит к обширному поражению сосудов, проявляющемуся на 3–6-й день после начала заболевания [14, 15]. Эндотелиопатия при COVID-19 вызывает повышенное высвобождение мультимерного фактора Вилленбранта (VWF) с увеличением адгезии тромбоцитов, снижает количество антикоагулянтных белков на поверхности эндотелия. Эти процессы, наряду с коагулопатией, гиперактивностью тромбоцитов, обусловленных самой инфекцией, вызывают образование тромбов и развитие тромботической микроангиопатии [16]. Одной из причин повреждения центральной нервной системы при COVID-19 может стать локальное нарушение гемостаза, вызванное дисбалансом между высоким содержанием высокоактивных мультимеров VWF и низким – ADAMTS13 (дезинтегрин и металлопротеиназа с тромбоспондиновыми мотивами 13), которая расщепляет вновь освобождаемые высокоактивные мультимеры VWF. У больных с сепсисом при выраженном дисбалансе между VWF и ADAMTS13 тромботическая микроангиопатия носит системный характер. Дисбаланс системных факторов свёртывания у пациентов с COVID-19 выражен незначительно и может проявляться локально, являясь при этом одной из причин отсроченных инсультов или формирования структурных очагов повреждения мозга [16]. Вирус SARS-CoV-2 вызывает аутоиммунные реакции с помощью нескольких механизмов: молекулярной мимикрии между вирусными белками и собственными антигенами хозяина, образования вирусных суперантигенов; активации макрофагального и моноцитарного звеньев защиты; поликлональной активации В-клеток [17].

Вирусная нейроинвазия может способствовать обострению и прогрессированию приобретённых, наследственных, демиелинизирующих, метаболических, нейродегенеративных и нервно-мышечных заболеваний [2, 18–20]. Выявление определяющего механизма повреждения для конкретной формы заболевания остаётся открытой темой.

Клиническое наблюдение

Пациент А., 31 год. Госпитализирован с жалобами на нарушение зрения. При взгляде на объект двумя глазами «видел его как множество тех же объектов, выстроенных в ряд» (рис. 1). При раздельном зрении, когда больной прикрывал левый глаз, искажение восприятия со стороны правого глаза сохранялось; восприятие же левым глазом при закрытом правом было обычным.

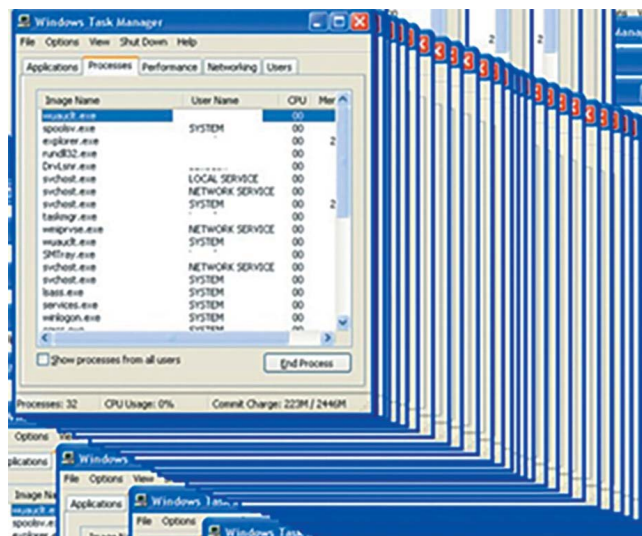


Рис. 1. Так видит пациент А., фиксируя взор на чём-то.

Fig. 1. This is how patient A saw when he fixes his gaze on something.

Те же нарушения зрения возникали при повторной фиксации взора на новом объекте. Сам объект и окружающий его фон видел отчётливо. Продолжительность нарушения зрения – около 1 мин.

Отмечает неустойчивость при ходьбе, снижение памяти на недавние события (не помнит, пил ли накануне или в настоящее время лекарства). Постоянно ощущает тревогу, пребывание вне реальности, страх за своё будущее. Кажется, «будто всё происходит не с ним». Переживания сопровождаются общей слабостью, потливостью, повышением артериального давления до 160/90 мм рт. ст.

Нарушения зрения возникли на 21-й день после COVID-19 среднетяжёлой формы. После выписки из ковидного отделения не смог вернуться к выполнению профессиональных обязанностей из-за неспособности сосредоточиться, справиться с рутинными задачами. Возрос уровень тревожности. До настоящего заболевания перенёс редкие острые респираторные вирусные заболевания.

Неврологический статус при поступлении в неврологическое отделение: поля зрения ориентировочным методом не ограничены. Чувствительные и двигательные нарушения отсутствуют. Проприорефлексы оживлены, без чёткой разницы сторон. Брюшные рефлексы abs, подошвенные снижены. Патологических знаков не выявлено. Координаторные пробы выполняет с лёгкой дисметрией с 2 сторон. Неубедительный дисдиадохокинез с 2 сторон. В позе Ромберга слегка покачивается. Походка неуверенная, тандемная ходьба не затруднена. По Монреальской шкале оценки когнитивных функций – 27 баллов. Пациент не смог в точности перерисовать куб, не смог воспроизвести по памяти 2 слова (но смог при подсказке по категории). Методика 10 слов: после 1 повторения пациент смог назвать лишь 4 слова из 10. При следующем повторении смог воспроизвести 7 слов, затем 9, 9 и все 10. Корректурная проба: объём – 583 знака. Концентрация

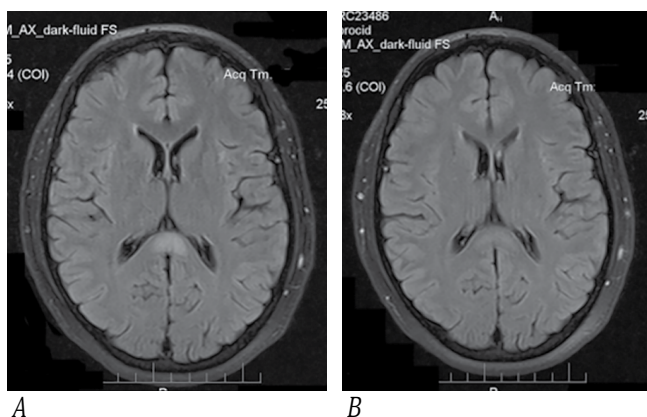


Рис. 2. МРТ пациента А. в режиме FLAIR, аксиальный срез головного мозга.

А – 1-й день госпитализации, в ВМТ – единственный симметричный очаг гиперинтенсивного МР-сигнала с достаточно ровными и чёткими контурами; В – 13-й день госпитализации, практически полный регресс очага.

Fig. 2. Axial brain FLAIR MRI of Patient A.

A: day 1 of hospitalization; a single symmetric hyperintense splenic lesion with relatively smooth and clear contours; B: day 13 of hospitalization; lesion almost completely resolved.

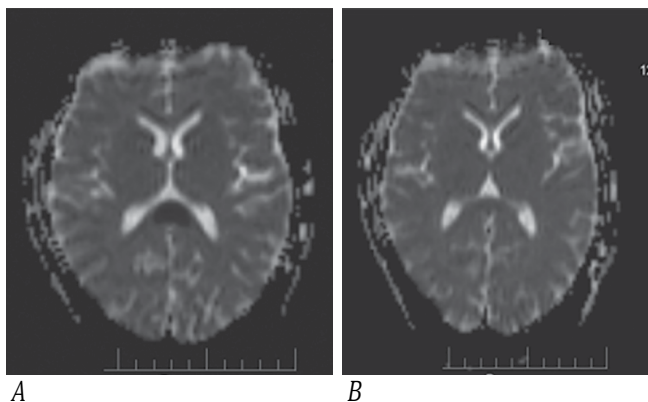


Рис. 3. МРТ пациента А. на ADC карте.

А – 1-й день госпитализации, низкая интенсивность сигнала в проекции ВМТ; В – 13-й день госпитализации, средняя интенсивность сигнала в проекции ВМТ.

Fig. 3. ADC Map MRI of Patient A.

A: day 1 of hospitalization, low signal intensity in the splenium projection; B: day 13 of hospitalization; average signal intensity in the splenium projection.

4,85 балла. Отмечаются высокая устойчивость внимания, снижение объёма работоспособности, выраженная эмоциональная лабильность.

Данные лабораторного исследования (отражены только отклонения от нормы): АЛТ – 53 ЕД/л (норма < 37 ЕД/л), АСТ – 29 ЕД/л (норма < 29 ЕД/л); ферритин – 272 нг/мл (норма 20–250 нг/мл); коагулограмма не изменена. Консультация офтальмолога: «простой астигматизм левого глаза, ангиопатия сетчатки обоих глаз».

На магнитно-резонансной томографии (МРТ) головного мозга выявлен гидрофильный очаг в валике мозолистого

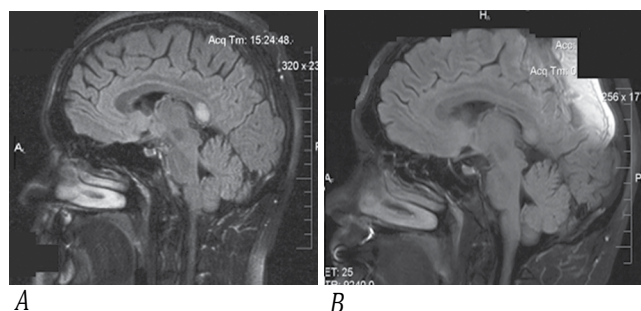


Рис. 4. МРТ пациента А. в режиме FLAIR, сагиттальный срез головного мозга.

А – 1-й день госпитализации, гиперинтенсивный очаг в ВМТ; В – 13-й день госпитализации, снижение интенсивности очага.

Fig. 4. Sagittal brain FLAIR MRI of patient A.

A: day 1 of hospitalization; hyperintense splenic lesion; B: day 13 of hospitalization, decreased intensity of the lesion.

тела (ВМТ) размерами 12 × 18 × 15 мм, без перифокальных изменений и накопления контраста, соответствующий цитотоксическому поражению мозолистого тела (cytotoxic lesions of the corpus callosum – CLOCCs; рис. 2–4).

Получал сосудистую терапию. На 4-й день пребывания в стационаре зрительные нарушения прошли. Выписан в удовлетворительном состоянии.

Обсуждение

Особенности нарушения зрения в нашем наблюдении не объяснялись диагностированным офтальмологом астигматизмом, ведущими симптомами которого являются размытость контуров предметов и их двоение. Больной видел отчётливо, предметы множилось и выстраивались в ряд.

Зависимость зрительных нарушений от фиксации взора, а также их своеобразия позволяли отнести их к церебральной полиопии. Полиопия – это видение двух или более изображений, расположенных в упорядоченных рядах, столбцах или диагоналях после фиксации взора на объекте [21].

Церебральная полиопия дифференцируется с окулярной полиопией, основу которой составляет образование в оптических средах глаза (роговица, хрусталик) участков, не одинаково преломляющих световые лучи, что сопровождается проекцией на сетчатку нескольких изображений одного предмета. При этом один из предметов может восприниматься чётко, другой – казаться размытым. Дефект зрения не связан с фиксацией взора, сохраняется при закрытии одного глаза, не исчезает при попытке рассмотреть объект через «игольное ушко».

Зрительные нарушения у пациента отличаются и от палинопии. Палинопия – зрительная персеверация. Увиденное изображение пациентки продолжают воспринимать или повторно видят через некоторое время после окончания зрительного стимула. Мнимое изображение встраивается в окружающую обстановку, не исчезает при закрытии глаз. Иллюзионный феномен возникает

со стороны дефектной половины поля зрения. Палинопсия возникает при локализации процесса в височно-затылочных, теменно-затылочных отделах мозга, редко – задних отделах левого полушария [22].

Церебральная полиопия наблюдается при поражении затылочных или теменно-затылочных отделов головного мозга [23]; теменной области [24]. Нейрофизиологический механизм палиопии связывают с повышением возбудимости нейронов зрительной коры [25], с перекодировкой зрительных рецептивных полей в первичной зрительной коре при двусторонних очагах в затылочной доле [26], с нарушением связей между задней теменной корой, где осуществляется зрительно-пространственный анализ, и корковым центром зрения, подкорковыми структурами и стволовым центром зрения [24]. Отсутствие нейровизуализационных данных, подтверждающих поражение ствола и полушарий головного мозга, сохранность полей зрения, монокулярность дефекта делают маловероятным объяснение зрительных нарушений приведёнными выше механизмами.

Зависимость зрительных нарушений от фиксации взора, монокулярная полиопия, ассоциированная с существующим объектом, исключают вероятность зрительных полиопических галлюцинаций, при которых больной видит мнимый образ [22].

Фовеальная фиксация и стереопсис (ощущение протяжённости пространства и рельефности реальных объектов) осуществляются каждым глазом в отдельности. Восприятие объекта таким, каким мы его видим при нормальном бинокулярном зрении, требует точного выравнивания зрительной оси для рефлексии объекта в одном и другом глазе в одном измерении, что осуществляется экстраокулярными (вергентными) движениями глазных яблок (саккадами) [27]. Зрительная информация поступает в первичное зрительное поле – стриальную кору или зрительную зону V1, аксоны нейронов которой формируют дорсальный и вентральный зрительные пути. Дорсальный путь отвечает на вопрос «где?», заканчивается на нейронах, расположенных в задней теменной области, и ассоциирован с пространственной ориентацией объектов. Вентральный путь отвечает на вопрос «что?», связан с идентификацией объектов и адаптирован к структурам экстрастриальной зрительной коры (поля V2, V3, V4, V5). Из теменной области информация поступает в лобные поля глаза, которые генерируют целенаправленный двигательный эффект глазных яблок в виде саккад. При этом роль лобных полей глаза сводится к выбору соответствующей саккадической амплитуды и передаче информации через ряд промежуточных структур, включая ретикулярную и парамедианную формации ствола, на мышцы, обеспечивающие экстраокулярные движения глаз [24, 27]. В нашем наблюдении сам объект пациент видел чётко, опознавал его, что соответствует сохранности вентрального зрительного пути. Это позволяет прийти к выводу, что рисунок изображения у больного связан с дефектом фовеальной фиксации и стереопсиса объекта. Учитывая локализацию процесса, можно предположить, что у больного страдают пути от лобных полей глаза к стволу. Вместе с тем объяснить монополиопию нарушением рассмотренных связей мы не можем.

Монополиопия в нашем наблюдении сочеталась с очагом в ВМТ, что послужило основанием для рассмотрения возможности присутствия у больного синдрома частично «разобщённого мозга», связанного с повреждением каллезных структур. Это находит подтверждение в эксперименте Газзанига, 1999 г. (цит. по [28]): больная с «разобщённым» мозгом при предъявлении предмета левому полушарию даёт правильный ответ, сопровождаемый эмоциональной реакцией; при предъявлении того же предмета правому полушарию отвечает, что ничего не видела. При частичной перерезке задних отделов мозолистого тела, в случаях, когда имеется сочетанное поражение зрительных путей и центров, возникает зрительная аномия [28]. Именно этот дефект, по всей видимости, имеет место у пациента.

Очаги, локализованные в перешейке/сплениуме и самом ВМТ, ассоциированы со спутанностью сознания, изменённым психическим статусом, галлюцинациями, психозом и мутизмом, нарушением когнитивных функций [29–31]. Надо полагать, что данной локализацией у больного можно объяснить снижение антероградной памяти, тревожность, страх, эмоциональную неустойчивость, снижение слуховой кратковременной памяти (уменьшение числа удержанных и воспроизведённых слов в первой серии теста Лурия); состояние деперсонализации и дереализации.

Неустойчивость при ходьбе в нашем наблюдении нельзя объяснить мозжечковой симптоматикой. Ей не соответствуют необъяснимая неубедительность мозжечковых симптомов, сохранность тандемной ходьбы, неуверенная, но не атактическая походка. Среди каллезных симптомов выделяют неустойчивость, достигающую у отдельных больных невозможности самостоятельного передвижения [28].

Выделяют острые и хронические варианты синдрома «отключения/расщепления» мозолистого тела. Острые симптомы отключения могут постепенно или быстро, в течение 4–7 дней, частично или полностью регрессировать [32–34], что и наблюдалось у нашего пациента.

Перенесённый COVID-19, а также соответствующая ему описанная симптоматика позволили остановиться на диагнозе: синдром умеренной энцефалопатии с обратимым поражением ВМТ (MERS), ассоциированный с перенесённым COVID-19; синдром частично «разобщённого мозга» в форме преходящей моноуклеарной церебральной полиопии, зрительной аномии, умеренно выраженных нейropsychических отклонений.

Опираясь на рассмотренные выше механизмы поражения нервной системы при инфицировании SARS-CoV-2, наличие CLOCCs, отсутствие у больного на момент поступления в неврологическое отделение инфекционно-токсических проявлений, нарушений гемостаза, быстрый регресс зрительных нарушений без приёма гормональных препаратов (больной получал лишь сосудисто-метаболическую терапию), можно предположить сосудистый генез заболевания и связать возникшую патологию с локальной эндотелиопатией,

которая возможна при COVID-19 [16, 35] и может явиться причиной CLOCCs [29].

Синдром MERS – новая нозологическая форма с ещё недостаточным опытом её диагностики и знанием клинических проявлений.

Нами выделен и обоснован синдром монокулярной церебральной полиопии и синдром зрительной аномии при поражении ВМТ. Высказано предположение о природе обозначенных синдромов, обусловленных, как мы полагаем,

как самим образованием в ВМТ, так и частичным повреждением каллезных путей, а также проходящих рядом с мозолистым телом нисходящих зрительных связей. Названные синдромы при поражении ВМТ ранее не описывались, что позволяет считать, что информация о них расширяет знания о функции задних отделов мозолистого тела.

Сообщения о синдроме MERS при COVID-19 практически отсутствуют, в связи с чем представленное сообщение интересно для клиницистов и исследователей, занимающихся проблемами мозга.

Список источников / References

1. Белопасов В.В., Яшу Я., Самойлова Е.М., Баклаушев В.П. Поражение нервной системы при COVID-19. *Клиническая практика*. 2020;11(2):60–80. Belopasov V.V., Yashu Ya.A., Samojlova E.M., Baklaushev V.P. Damage to the nervous system in COVID-19. *Clinical practice*. 2020;11(2):60–80. DOI: 10.17816/clinpract34851
2. Громова О.А., Торшин И.Ю., Семенов В.А. и др. О прямых и косвенных неврологических проявлениях COVID-19. *Журнал невропатологии и психиатрии им. С.С. Корсакова*. 2020;120(11):11–21. Gromova O.A., Torshin I.Yu., Semenov V.A. et al. On the direct and indirect neurological manifestations of COVID-19. *Journal of Neuropathology and Psychiatry named after S.S. Korsakov*. 2020;120(11):11–21. DOI: 10.17116/jnevro 202012011111
3. Mao L., Jin H., Wang M. et al. Neurologic manifestations of hospitalized patients with coronavirus disease 2019 in Wuhan, China. *JAMA Neurol*. 2020;77(6):683–690. DOI: 10.1001/jamaneurol.2020.1127
4. Stafstrom C.E., Jantzie L.L. COVID-19: neurological considerations in neonates and children. *Children (Basel)*. 2020;7(9):133. DOI: 10.3390/children7090133
5. Suri V., Pandey S., Sing J., Jena F. Acute onset chronic inflammatory demyelinating polyneuropathy after COVID-19 infection and subsequent ChAdOx1 nCoV-19 vaccination. *Case Rep*. 2021;14:e245816. DOI: 10.1136/dcr-2021-245816
6. Ennaji M.M. Emerging and reemerging viral pathogens. Vol. 1: Fundamental and basic virology aspects of human, animal and plant pathogens. London; 2020.
7. Bandala C., Cortes-Altamirano J.L., Reyes-Long S. et al. Putative mechanism of neurological damage in COVID-19 infection. *Acta Neurobiol. Exp. (Wars)*. 2021;81(1):69–79. DOI: 10.21307/ane-2021-008
8. Gandhi S., Srivastava A.K., Ray U., Tripathi P.P. Is the collapse of the respiratory center in the brain responsible for respiratory breakdown in COVID-19 patients? *ACS Chem. Neurosci*. 2020;11(10):1379–1381. DOI: 10.1021/acscchemneuro.0c00217
9. Zhou Z., Kang H., Li S., Zhao X. Understanding the neurotropic characteristics of SARS-CoV-2: from neurological manifestations of COVID-19 to potential neurotropic mechanisms. *J. Neurol*. 2020; 267(8):2179–2184. DOI: 10.1007/s00415-020-09929-7
10. Wardlaw J.M., Smith C., Dichgans M. Mechanisms of sporadic cerebral small vessel disease: insights from neuroimaging. *Lancet Neurol*. 2013;12(5):483–497. DOI: 10.1016/S1474-4422(13)70060-7
11. Baig A.M., Khaleeq A., Ali U., Syeda H. Evidence of the COVID-19 virus targeting the CNS: tissue distribution, host-virus interaction, and proposed neurotropic mechanisms. *ACS Chem. Neurosci*. 2020;11(7):995–998. DOI: 10.1021/acscchemneuro.0c00122
12. Hamming I., Timens W., Bulthuis M.L. et al. Tissue distribution of ACE2 protein, the functional receptor for SARS coronavirus. A first step in understanding SARS pathogenesis. *J. Pathol*. 2004;203(2):631–637. DOI: 10.1002/path.1570
13. Ciampa M.L., O'Hara T.A., Joel C.L. et al. Absence of “cytokine storm” in hospitalized COVID-19 patients: a retrospective cohort study. *Infect. Dis. Rep*. 2021;13(2):377–387. DOI: 10.3390/idr13020036
14. Prasad M., Leon M., Lerman L.O., Lerman A. Viral endothelial dysfunction: a unifying mechanism for COVID-19. *Mayo Clin Proc*. 2021;96(12):3099–3108. DOI: 10.1016/j.mayocp.2021.06.027
15. Vervaeke P., Vermeire K., Liekens S. Endothelial dysfunction in dengue virus pathology. *Rev. Med. Virol*. 2015;25(1):50–67. DOI: 10.1002/rmv.1818
16. Portier L., Campbell R.A., Denorme F. Mechanisms of immunothrombosis in COVID-19. *Curr. Opin. Hematol*. 2021;28(6):445–453. DOI: 10.1097/MOH.0000000000000666
17. Shabani Z. Demyelination as a result of an immune response in patients with COVID-19. *Acta Neurol. Belg*. 2021;121(4):859–866. DOI: 10.1007/s13760-021-01691-5
18. Копишинская С.В., Жаринова Н.О., Величко И.А. и др. Основные принципы ведения неврологических пациентов в период пандемии COVID-19. *Нервно-мышечные болезни*. 2020;10(1):31–42. Kopyshinskaya S.V., Zharinova N.O., Velichko I.A. et al. Basic principles of neurological patient management during the COVID-19 pandemic. *Nervno-myshechnye bolezni*. 2020;10(1):31–42. DOI: 10.17650 /2222-8721-2020-10-1-31-42
19. International MG/COVID-19 Working Group, Jacob S., Muppidi S. et al. Guidance for the management of myasthenia gravis (MG) and Lambert–Eaton myasthenic syndrome (LEMS) during the COVID-19 pandemic. *J. Neurol. Sci*. 2020;412:116803. DOI: 10.1016/j.jns.2020.116803
20. Rajabally Y.A., Goedee H.S., Attarian S., Hartung H.P. Management challenges for chronic dysimmune neuropathies during the COVID-19 pandemic. *Muscle Nerve*. 2020;62(1):34–40. DOI: 10.1002/mus.26896
21. Jones M.R., Waggoner R., Hoyt W.F. Cerebral polyopia with extrastriate quadrantanopia: report of a case with magnetic resonance documentation of V2/V3 cortical infarction. *J. Neuroophthalmol*. 1999;19(1):1–6. DOI: 10.1097/00041327-199903000-00001
22. Brazis Pol U., Med'yu D.K., Billert H. Topical diagnosis in clinical neurology. Philadelphia; 2001.
23. Isherwood S., Jewsbury H., Nitkunan A., Ali N. An unusual case of cerebral polyopia. *Can. J. Ophthalmol*. 2017;52(3):e102–e104. DOI: 10.1016/j.jcjo.2016.10.016
24. Kesserwani H. A novel case of cerebral diplopia secondary to a posterior parietal cortex ischemic infarct: proposal of a mechanism of generation of polyopia due to convergence insufficiency. *Cureus*. 2021;13(1):e12962. DOI: 10.7759/cureus.12962
25. Gersztenkorn D., Lee A.G. Palinopsia revamped: a systematic review of the literature. *Surv. Ophthalmol*. 2015;60(1):1–35. DOI: 10.1016/j.survophthal.2014.06.003
26. Cornbrath W.T., Butter C.M., Barnes L.L. et al. Spatial characteristics of cerebral polyopia: a case study. *Vision Res*. 1998;38(24):3965–3978. DOI: 10.1016/S0042-6989(97)00431-8
27. Searle A., Rowe F.J. Vergence neural pathways: a systematic narrative literature review. *Neuroophthalmology*. 2016;40(5):209–218. DOI: 10.1080/01658107.2016.1217028
28. Козьявина М.С. Нейропсихологический анализ патологии мозолистого тела. М.; 2012. Kozyavina M.S. Neuropsychological analysis of cerebellar body pathology. Moscow; 2012. (In Russ.)
29. Перов Р.И., Хакимова А.Р., Попова Н.А. Синдром умеренной энцефалопатии с обратимым поражением валика мозолистого тела: обзор литературы и собственное наблюдение в неотложной неврологической клинике. *Вестник современной клинической медицины*. 2018;11(5):109–114.

Perov R.I., Hakimova A.R., Popova N.A. The syndrome of moderate encephalopathy with reversible lesions of the corpus callosum: a review of the literature and our own observation in an emergency neurological clinic. *Bulletin of modern clinical medicine*. 2018;11(5):109–114. DOI: 10.20969/VSKM.2018.11(5).109-114

30. Doherty M.J., Jayadev S., Watson N.F. et al. Clinical implications of splenium magnetic resonance imaging signal changes. *Arch. Neurol.* 2005;62(3):433–437. DOI: 10.1001/archneur.62.3.433

31. Park M.K., Hwang S.H., Jung S. et al. Splenial lesions of the corpus callosum: disease spectrum and MRI findings. *Korean J. Radiol.* 2017;18(4):710–721. DOI: 10.3348/kjr.2017.18.4.710

Информация об авторах

Матвеева Татьяна Всеволодовна – д-р мед. наук, профессор каф. неврологии, нейрохирургии и медицинской генетики Казанского государственного медицинского университета, Казань, Россия, <https://orcid.org/0000-0002-1889-0094>

Гайфутдинов Рустем Талгатович – канд. мед. наук, доцент каф. неврологии, нейрохирургии и медицинской генетики Казанского государственного медицинского университета, Казань, Россия, <https://orcid.org/0000-0001-5591-7148>

Камалова Динара Шамилевна – врач-невролог ЦГКБ № 18, Казань, Россия, <https://orcid.org/0000-0002-3123-9546>

Фасахова Гульназ Ануровна – зав. неврологическим отделением ЦГКБ № 18, Казань, Россия, <https://orcid.org/0009-0004-4843-6767>

Вклад авторов: *Матвеева Т.В.* – написание статьи, подбор литературы; *Гайфутдинов Р.Т.* – работа с пациентом, подбор литературы, анализ данных нейровизуализации, анализ и обсуждение результатов; *Камалова Д.Ш., Фасахова Г.А.* – клиническое наблюдение за больным, организация обследований, консультаций, участие в обсуждении результатов.

32. Park M.K., Hwang S.H., Jung S. et al. Lesions in the splenium of the corpus callosum: clinical and radiological implications. *Neurol. Asia*. 2014;19(1):79–88.

33. Jea A., Vachhrajani S., Widjaja E. et al. Corpus callosotomy in children and the disconnection syndromes: a review. *Child's Nerv. Syst.* 2008;24(6):685–692. DOI: 10.1007/s00381-008-0626-4

34. Uda T., Kunihiro N., Umaba R. et al. Surgical aspects of corpus callosotomy. *Brain Sci.* 2021;11(12):1608. DOI: 10.3390/brainsci11121608

35. Pristas N., Rosenberg N., Pindrik J. et al. An observational report of swallowing outcomes following corpus callosotomy. *Epilepsy Behav.* 2021;123:108271. DOI: 10.1016/j.yebeh.2021.108271

Information about the authors

Tatiana V. Matveeva – Dr. Sci. (Med.), Prof., Department of neurology, neurosurgery and medical genetics, Kazan State Medical University, Kazan, Russia, <https://orcid.org/0000-0002-1889-0094>

Rustem T. Gaifutdinov – Cand. Sci. (Med.), Associate Professor, Department of neurology, neurosurgery and medical genetics, Kazan State Medical University, Kazan, Russia, <https://orcid.org/0000-0001-5591-7148>

Dinara Sh. Kamalova – neurologist, Central City Clinical Hospital No. 18, Kazan, Russia, <https://orcid.org/0000-0002-3123-9546>

Gulnaz A. Fasakhova – Head, Neurology department, Central City Clinical Hospital No. 18, Kazan, Russia, <https://orcid.org/0009-0004-4843-6767>

Authors' contribution: *Matveeva T.V.* – writing an article, selection of literature; *Gaifutdinov R.T.* – work with the patient, selection of literature, analysis of neuroimaging data, analysis and discussion of the results; *Kamalova D.S., Fasakhova G.A.* – clinical observation of the patient, organization of examinations, consultations, participation in the discussion of the results.